

УДК 611.314-061-068-013

*Х.І. Павлів**Львівський національний медичний університет ім. Данила Галицького***ДОСЛІДЖЕННЯ СТРУКТУРНОЇ ПЕРЕБУДОВИ ТВЕРДИХ ТКАНИН  
КОРЕНІВ ПОСТІЙНИХ ЗУБІВ НА РІЗНИХ ЕТАПАХ  
ЇХ ФОРМУВАННЯ ТА РОЗВИТКУ**

При виборі тактики терапевтичного, хірургічного і ортодонтчного лікування необхідно враховувати, що корені постійних зубів формуються після прорізування зубів у ротову порожнину протягом 2–3 років. Тверді тканини коренів постійних зубів протягом різних етапів формування і розвитку зазнають постійної структурної перебудови. Терміни і тривалість формування шарів клітинного і безклітинного цементу і їх топографічне співвідношення характерні для зубів кожної групи.

**Ключові слова:** *корені зубів, структурні зміни, формування шарів цементу.*

Формування твердих тканин коренів постійних зубів має велике значення для подальшого розвитку та становлення як зубощелепного апарату загалом, так і прикусу зокрема. Існує кілька періодизацій формування коренів постійних зубів [1, 2], проте згідно з найбільш поширеною процес формування кореня включає наступні періоди: росту кореня в довжину; несформованої верхівки; незакритої верхівки; несформованого періодонта; стабілізації.

В залежності від ступеня сформованості коренів лікар-стоматолог визначає подальшу тактику лікування пацієнтів з ураженнями пульпи та періодонта, а також з ортодонтчною патологією. Перебіг патологічного процесу також залежить від ступеня сформованості твердих тканин постійних зубів. Слід зазначити, що надзвичайно великий відсоток первинної діагностики каріозних уражень, а також ортодонтчних втручань припадає на шкільний вік, а саме в цей період відбувається прорізування постійних зубів, ріст та формування їх коренів і періодонта [3–5].

Для вибору найбільш раціонального методу лікування у пацієнтів з незавершеним формуванням зубощелепного апарату слід досконало знати морфологічні особливості даної ділянки на різних етапах розвитку, особливу увагу слід приділити вивченню рентгенологічних знімків, оскільки саме променеві методи дослідження є найбільш інформативними та використовуються найчастіше у практиці лікаря-стоматолога [6, 7].

© Х.І. Павлів, 2014

Мета роботи – дослідити морфологічні особливості твердих тканин коренів постійних зубів упродовж усіх періодів їх формування та встановити терміни і тривалість кожного з досліджуваних етапів.

**Матеріал і методи.** Було вивчено 20 шліфів коренів бокової групи постійних зубів (10 – малі кутні зуби, 10 – великі кутні зуби), які були видалені по ортодонтчних показаннях, або з ділянки перелому нижньої чи верхньої щелепи, що заважали співставленню уламків.

Шліфи коренів постійних зубів на різних етапах їх формування та розвитку вивчали за допомогою світлового мікроскопа, а для встановлення термінів кожного періоду та їх тривалості проводили аналіз ортопантомограм дітей та підлітків відповідних вікових груп – пацієнтів стоматологічних клінік м. Львова. Це дало можливість провести спостереження за перебудовою твердих тканин коренів зубів, їх кількісною, якісною та топографічною характеристиками на стадіях росту кореня в довжину, несформованої та незакритої верхівки і стабілізації та співставити дані гістологічного дослідження з даними ортопантомографії.

Ортопантомограми у кількості 40 були виконані на рентгенологічному апараті фірми SIMENS з програмним забезпеченням Digoga.

**Результати.** Рентгенологічне дослідження стану коренів постійних зубів засвідчило, що при прорізуванні постійних зубів у ротову порожнину їх корені сформовані не більше, ніж на 1/2 своєї довжини. Формування коренів по-

чинається від шийки зуба і йде в напрямку до верхівки. На рентгенограмах корінь постійного зуба має вигляд двох смуг затемнення, між якими диференціюється розрідження лінійної форми, що лійкоподібно розширюється в апікальному напрямку. В приверхівковій ділянці кореневий канал зливається з ділянкою просвітлення, яка має округлу форму з чіткими контурами (проекція зони росту кореня), рис. 1. Рентгенологічно дентин і цемент не диференціюються, хоча дентин має дещо густішу тінь.

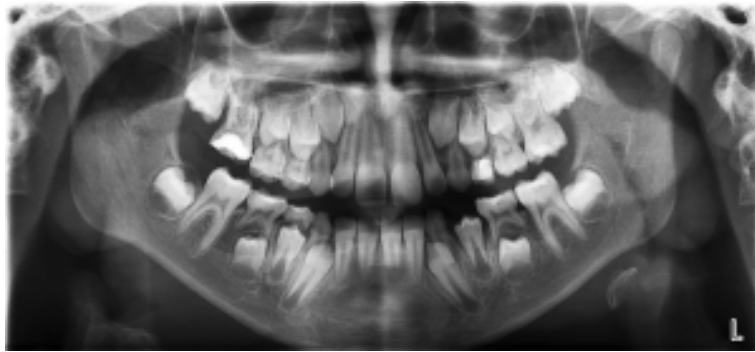


Рис. 1. Ортопантомограма пацієнта 8 років: різці верхньої щелепи – стадія несформованої верхівки; різці нижньої щелепи – стадія незакритої верхівки; ікла – стадія росту кореня в довжину; малі кутні зуби – стадія росту кореня в довжину; перші великі кутні зуби – стадія стабілізації

Стадія росту кореня в довжину починається ще до прорізування коронкової частини зуба у ротову порожнину, з утворення епітеліальної кореневої піхви (піхви Гертвіга), що являє собою вrostання епітеліальних клітин у прилеглу мезенхіму [7]. Дентин коронки зуба поступово продовжується у кореневий дентин, при цьому пульпова порожнина, звужуючись,

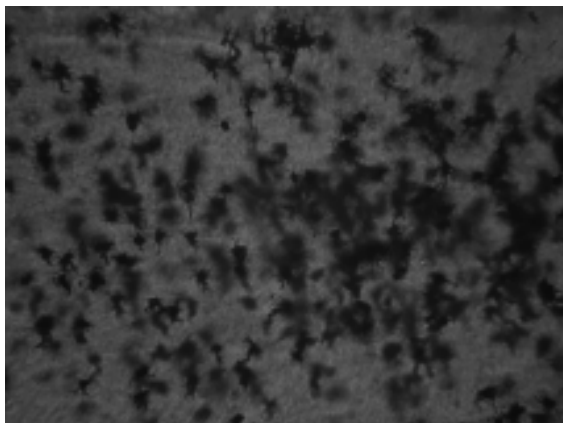


Рис. 2. Клітинний цемент кореня постійного зуба в ділянці верхівки зуба. В полі зору велика кількість цементоцитів

переходить у кореневі канали. Дентин на всьому протязі вкритий тонким шаром цементу. Розрізняють клітинний та безклітинний цемент.

Вивчення шліфів постійних зубів на стадії росту кореня в довжину засвідчило, що клітинний цемент окрім колагенових волокон та основної склеювальної речовини містить цементоцити – клітини полігональної форми із короткими відростками (30–50). Кожен цементоцит лежить у своїй лакуні (рис. 2, 3).

Після завершення росту кореня починається стадія несформованої верхівки. Рентгенологічно стінки кореня розміщені паралельно, поступово звужуються в апікальному напрямку та закінчуються вістрями. Кореневий канал дещо вужчий, ніж у попередній стадії, проте все ж зберігається лійкоподібне розширення у верхівковій частині. Чітко контурується пе-




Рис. 3. Цементоцит клітинного шару цементу малого кутнього зуба на стадії несформованої верхівки. Ділянка середини кореня зуба

ріодонтальна щілина, яка зливається з зоною росту (рис. 4).

Під час мікроскопічного вивчення шліфів постійних зубів спостерігається пошарова бу-

На стадії незакритої верхівки кореневий канал широкий, апікальна ділянка незначно розширена, на верхівці добре виражений шар клітинного цементу. Рентгенологічно корінь

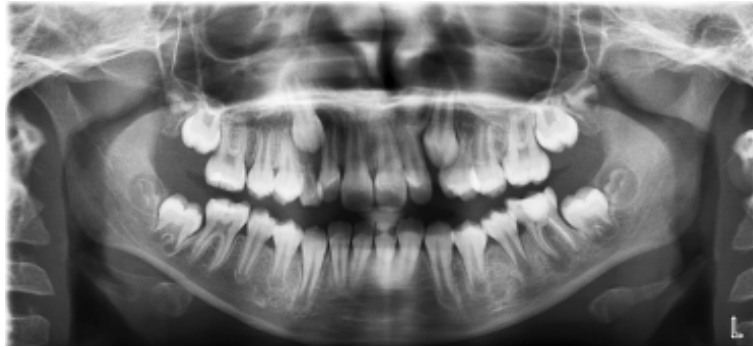


Рис. 4. Ортопантомограма пацієнта 10 років: різці верхньої щелепи – стадія незакритої верхівки; різці нижньої щелепи – стадія стабілізації; ікла – стадія несформованої верхівки; малі кутні зуби – стадія несформованої верхівки; перші великі кутні зуби – стадія стабілізації; другі великі кутні зуби – стадія росту кореня в довжину

дова цементу кореня, що змінюється в процесі його росту і формування. Одночасно з ростом кореня формуються наступні шари цементу, що переміщуються до верхівки кореня зуба, цементоцити на попередніх ділянках кальцифікуються, що призводить до формування безклітинного цементу. Безклітинний цемент вкриває одним шаром всю поверхню кореня зуба та безпосередньо прилягає до дентину (рис. 5). Клітинний цемент вкриває корінь у приверхівковій ділянці, а у багатокореневих зубів – у ділянці біфуркації. У 50 % випадків спостереження ще один шар безклітинного цементу вкриває корінь зуба поверх клітинного цементу (рис. 6).

зуба сформований повністю, добре візуалізується апікальний отвір (невидимий на стадії стабілізації), кореневий канал вужчий у верхівковій частині в порівнянні з коронковою. Добре контурується періодонтальна щілина, яка дещо ширша в ділянці верхівки.

На стадії стабілізації верхівка кореня постійного зуба повністю сформована. Верхівка кореня закрита, щільно оточена рівномірним шаром клітинного цементу, товщина якого найбільша навколо верхівкового отвору. Клітинний цемент вкритий шаром безклітинного.

Таким чином, комплексний аналіз ортопантограм дітей та підлітків періоду змінно-




Рис. 5. Середня третина кореня постійного зуба, вкрита шаром безклітинного цементу. Добре візуалізуються дентинні каналці та грануляційний шар Томса




Рис. 6. Апікальна частина кореня постійного зуба. Чітко диференціюється клітинний цемент, вкритий шаром безклітинного

го і формування постійного прикусу та шліфів постійних зубів показав, що терміни і тривалість формування шарів клітинного та безклітинного цементу і їх топографічне співвідношення є характерним для зубів кожної групи.

### Висновки

1. Корені постійних зубів формуються після прорізування зубів у ротову порожнину впродовж 2–3 років, що необхідно брати до

уваги при виборі тактики терапевтичного, хірургічного і ортодонтічного лікування.

2. Впродовж різних стадій формування та розвитку тверді тканини коренів постійних зубів зазнають постійної структурної перебудови. Найбільше змін відбувається у цементі кореня зуба.

3. Терміни і тривалість формування шарів клітинного та безклітинного цементу і їх топографічне співвідношення є характерним для зубів кожної групи.

### Література

1. Михайловская В.П. Апикальный периодонтит временных зубов: клиника, диагностика / В.П. Михайловская, К.А. Горбачева // Современная стоматология. – 2007. – № 2. – С. 22–25.
2. Хоменко Л.А. Клинико-рентгенологическая диагностика заболеваний зубов и пародонта у детей и подростков / Л.А. Хоменко, Е.И. Остапко, Н. В. Биденко. – М.: Книга плюс, 2004. – 200 с.
3. Виноградова Т.Ф. Стоматология детского возраста. – М.: Медицина, 1987. – С. 129–135, 214–216, 264–267, 383–385.
4. Детская терапевтическая стоматология: национальное руководство / ред.: В.К. Леонтьев, Л.П. Кисельникова. – М.: ГЭОТАР-МЕД, 2010. – 896 с.
5. Goncalves P.F. Dental cementum reviewed: development, structure, composition, regeneration and potential functions / Patricia Furtado Goncalves, Enilson Antonio Sallum, Antonio Wilson Sallum [et al.] // Braz. J. Oral Sci. – 2005, January/March. – Vol. 4, № 12. – P. 651–659.
6. Масна З.З. Особливості структури твердих тканин коренів постійних зубів у період формування постійного прикусу / З.З. Масна, Ю.С. Сафонова // Вісник морфології. – 2004. – Т. 10, № 1. – С. 47.
7. Масна З.З. Атлас мікроанатомії зубів / З.З. Масна, І.І. Бобрик, Ю.Я. Кривко. – Львів, 2007. – С. 80.

### К.И. Павлиц

#### СТРУКТУРНАЯ ПЕРЕСТРОЙКА ТВЕРДЫХ ТКАНЕЙ КОРНЕЙ ПОСТОЯННЫХ ЗУБОВ НА РАЗНЫХ ЭТАПАХ ИХ ФОРМИРОВАНИЯ И РАЗВИТИЯ

При выборе тактики терапевтического, хирургического и ортодонтического лечения необходимо учитывать, что корни постоянных зубов формируются после прорезывания зубов в ротовую полость в течение 2–3 лет. Твердые ткани корней постоянных зубов на протяжении разных этапов формирования и развития претерпевают постоянную структурную перестройку. Сроки и продолжительность формирования слоев клеточного и бесклеточного цемента и их топографическое соотношение характерны для зубов каждой группы.

**Ключевые слова:** корни зубов, структурные изменения, формирование слоев цемента.

### H.I. Pavliv

#### INVESTIGATION OF THE STRUCTURE REBUILDING OF THE HARD TISSUES OF THE TEETH ROOTS ON DIFFERENT STAGES OF THEIR FORMATION AND DEVELOPMENT

Results of the investigation testify that roots of the permanent teeth continue their formation during next 2–3 years after eruption of the teeth into the mouth cavity. It is necessary to take into consideration while making choice of further treatment. Hard tissues of the roots of permanent teeth undergo permanent structural rebuilding during all stages of their formation. Completion of formation of cellular and acellular layers of cementum and their topographic correlation is typical for the teeth of each group and it is equal in time aspect with completion of the permanent teeth formation.

**Key words:** roots of teeth, structural changes, forming of cement layers.

Поступила 03.03.14