

УДК 611.447

*А.В. Черных, Ю.В. Малеев, А.Н. Шевцов**ГБОУ ВПО «Воронежская государственная медицинская академия имени Н.Н. Бурденко» Минздрава РФ***КЛИНИКО-АНАТОМИЧЕСКИЕ ПАРАЛЛЕЛИ ХИРУРГИЧЕСКОЙ АНАТОМИИ ОКОЛОЩИТОВИДНЫХ ЖЕЛЕЗ**

На морфологическом и клиническом материале изучены количество и размер околощитовидных желез у лиц разного пола. Введены новые критерии для описания топографии околощитовидных желез. Использование данных критериев облегчает идентификацию желез во время операции. С помощью кластерного анализа предложены места наиболее типичного расположения околощитовидных желез различной формы и размеров по отношению к щитовидной железе.

**Ключевые слова:** щитовидная железа, околощитовидные железы, линейные размеры, топография.

По данным ВОЗ, патологией щитовидной железы (ЩЖ) в мире страдают более 200 млн человек, при этом наблюдается постоянный рост абсолютного количества впервые выявленных заболеваний ЩЖ [1]. Это, в свою очередь, неуклонно ведет к росту числа операций, выполняемых на ЩЖ, и обуславливает увеличение числа специфических интраоперационных осложнений, в том числе и травматизации околощитовидных желез (ОЩЖ) [2]. Обязательная и систематическая визуализация, диссекция и контроль сохранности функций ОЩЖ в ходе операции – один из основных путей минимизации специфических осложнений в тиреоидной хирургии [1, 3–4]. Важно не только обнаружить все ОЩЖ (не менее четырех), но и убедиться в их жизнеспособности после проведенных хирургических манипуляций [4–7]. К сожалению, до настоящего времени клиницистами еще не выработана единая, универсальная тактика пред- и интраоперационной визуализации и идентификации ОЩЖ [4, 7, 8], хотя для достижения этой цели большинство авторов настаивают на обязательном использовании данных УЗИ и скинтиграфии [5, 9]. Наиболее распространенным способом профилактики повреждения ОЩЖ при операциях на ЩЖ является хорошее знание анатомического расположения ОЩЖ, максимально щадящее отношение к выявленным железам и источникам их кровоснабжения.

Целью исследования было выявить особенности вариантной анатомии ОЩЖ (коли-

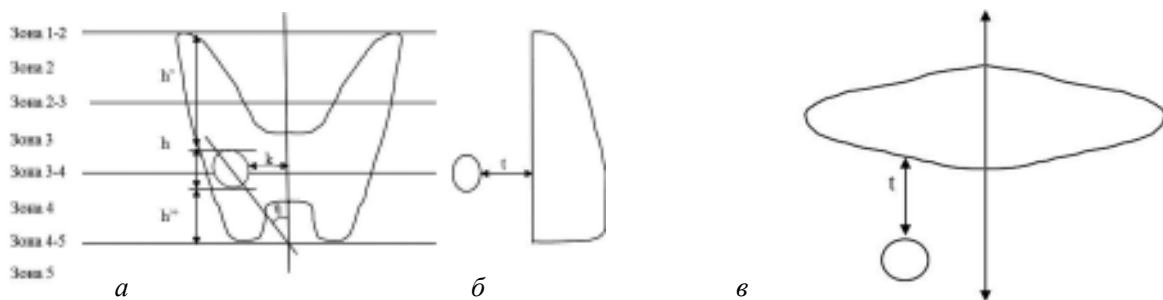
чество, размеры, форма) в норме у лиц разного пола, используя стандартные морфологические методики; определить типичные места локализации ОЩЖ по отношению к боковым долям ЩЖ с учетом клинико-анатомических параллелей.

**Материал и методы.** Объектами топографо-анатомической части исследования послужили 220 нефиксированных трупов людей, умерших скоропостижно от заболеваний, не связанных с патологией органов шеи. Набор материала осуществлялся на базе Воронежского областного бюро судебно-медицинской экспертизы. Обследовано 152 трупа мужчин (69,1 % наблюдений), умерших в возрасте от 17 до 82 лет [(47,0±1,0) год] и 68 трупов женщин (30,9 % наблюдений), скончавшихся в возрасте от 15 до 82 лет [(51,3±1,9) года]. На аутопсии извлекался комплекс органов передней области шеи, включающий подподъязычную группу мышц, гортань, шейный отдел трахеи и пищевода, ЩЖ с прилегающими ОЩЖ и сосудисто-нервными образованиями. После введения в верхние и нижние щитовидные артерии 1%-ного водного раствора синьки Эванса ОЩЖ окрашивались в бледный сине-зеленоватый цвет, лимфатические узлы – в темно-синий, а ткань ЩЖ – в ярко-синий цвет [4]. Тканеспецифичность неизмененных ОЩЖ подтверждалась гистологически (окраска гематоксилин-эозином). Определяли следующие параметры ОЩЖ: ширину (x), длину оси (y), толщину (z), высоту (h). Под

© А.В. Черных, Ю.В. Малеев, А.Н. Шевцов, 2014

шириной ОЦЖ подразумевается малая ось проекции железы во фронтальной плоскости. Длина оси ОЦЖ соответствует большой оси проекции железы во фронтальной плоскости. Под толщиной ОЦЖ подразумевается малая ось проекции железы в сагиттальной плоскости. Высота ОЦЖ ( $h$ ) – отрезок вертикальной оси, соединяющий наиболее удаленные во фронтальной плоскости точки железы. Для изучения вариантов формы ОЦЖ в работу введены интегральные показатели: длинно-широтный индекс (ДШИ) – отношение длины оси ОЦЖ к ее ширине, широтно-толщинный индекс (ШТИ) – отношение ширины железы к ее толщине.

Для оценки взаиморасположения ОЦЖ и ЩЖ во фронтальной плоскости определяли: 1) расстояние от верхнего края ОЦЖ до верхнего полюса соответствующей доли ЩЖ ( $h'$ ); 2) расстояние от нижнего края ОЦЖ до нижнего полюса соответствующей доли ЩЖ ( $h''$ ), рисунок. Взаимное соотношение двух названных показателей описывало положение ОЦЖ



Параметры топографии околощитовидных желез (ОЦЖ), вид спереди (*a*), слева (*б*) и сверху (*в*):

$h'$  – расстояние от верхнего края ОЦЖ до верхнего полюса соответствующей доли ЩЖ;  $h$  – высота ОЦЖ;  $h''$  – расстояние от нижнего края ОЦЖ до нижнего полюса соответствующей доли ЩЖ;  $k$  – расстояние от самой медиальной точки ОЦЖ до срединной линии;  $\eta$  – угол наклона оси ОЦЖ к срединной линии во фронтальной плоскости;  $t$  – расстояние от вентральной поверхности ОЦЖ до ткани задней поверхности ЩЖ

относительно ЩЖ по вертикальной оси в соответствии со схемой A. Alveryd, с уточнениями Ю.В. Малеева [4, 10, 11]. Выделено 5 основных зон локализации ОЦЖ: зона 1 – выше ЩЖ, зона 2 – на уровне верхней трети боковой доли ЩЖ, зона 3 – на уровне средней трети боковой доли ЩЖ, зона 4 – на уровне нижней трети боковой доли ЩЖ, зона 5 – ниже ЩЖ. Кроме того, выделены 4 переходные зоны (1–2, 2–3, 3–4, 4–5), находящиеся на границе основных. Топография правых и левых ОЦЖ по отношению к срединной линии рассматривалась отдельно.

Для описания локализации ОЦЖ во фронтальной плоскости предложено вычислять расстояние ( $k$ ) от самой медиальной точки железы до срединной линии и угол наклона ( $\eta$ ) оси ОЦЖ по отношению к срединной линии. Угол  $\eta$  определяли путем вычисления арккосинуса угла между высотой ( $h$ ) и длиной оси ( $y$ ) ОЦЖ. В зависимости от расположения оси ОЦЖ угол  $\eta$  может быть открытым как кверху (обозначался отрицательным числом), так и книзу (обозначался положительным числом). Расстояние от вентральной поверхности ОЦЖ до ткани задней поверхности ЩЖ ( $t$ ) характеризует положение ОЦЖ по парасагиттальной оси. В зонах 1, 1–2, 4–5 и 5 ОЦЖ отдалены от фронтальной плоскости, проходящей через дорсальную поверхность боковой доли ЩЖ. В случаях, когда ОЦЖ находились вентральнее задней поверхности ЩЖ, данному параметру присваивалось отрицательное значение (рисунок).

Клиническая часть исследования проводилась на базе отделения № 6 опухолей головы и

шеи Воронежского областного клинического онкологического диспансера и отделения хирургии № 2 НУЗ «Дорожная больница на станции Воронеж-1 ОАО «РЖД» – Воронеж». Всего было обследовано 76 женщин (92,8 %) в возрасте от 17 до 78 лет [(52,6±1,6) года] и 6 мужчин (7,3 %) в возрасте от 15 до 68 лет [(45,0±7,8) лет], которые были госпитализированы в стационар по поводу узлового зоба (24/29,3 %), многоузлового зоба (21/25,6 %), аденомы ЩЖ (15/18,3 %), рака ЩЖ (15/18,3 %), рецидива узлового зоба (2/2,7 %), рецидива многоузлового зоба (2/2,4 %), рецидива рака ЩЖ (2/2,4 %).

Оперативные вмешательства были выполнены в объеме тиреоидэктомии (21/25,6 %), гемитиреоидэктомии слева (25/30,5 %), гемитиреоидэктомии справа (19/23,2 %), субтотальной резекции (17/20,7 %).

Для каждой ОЩЖ, визуализированной в ходе операции, определяли ширину ( $x$ ), длину оси ( $y$ ), расстояние от самой медиальной точки ОЩЖ до срединной линии ( $k$ ) и угол наклона оси ОЩЖ по отношению к срединной линии ( $\eta$ ), а также зону локализации по отношению к высоте боковой доли ЩЖ.

Цифровые данные статистически обрабатывали с использованием критерия Стьюдента ( $t$ ), Пирсона ( $\chi^2$ ), Колмогорова–Смирнова,  $U$  критерия Манна–Уитни, многомерного критерия Уилкса. Выполнялся линейный парный корреляционный анализ, двухэтапный кластерный анализ, кластерный анализ методом  $k$ -средних, дисперсионный анализ Краскела–Уоллиса. Различия значений показателей считали значимыми при доверительной вероятности 0,95 и более ( $p \leq 0,05$ ).

**Результаты и их обсуждение.** В топографо-анатомической части работы при исследовании 220 органокомплексов шеи всего было найдено 1033 ОЩЖ. В большинстве случаев обнаружено 4 или 5 ОЩЖ (21,4 и 23,6 % соответственно). Более чем в половине наблюдений (54,0 %) количество ОЩЖ превысило 4, что расходится с данными исследователей [9, 11–16] и что важно учитывать при лучевой диагностике и выполнении операций на ЩЖ и ОЩЖ. На задней поверхности каждой боковой доли ЩЖ чаще всего выявлялось по 2 (в 35,5 % случаев – справа и в 40,9 % – слева) или 3 ОЩЖ (по 27,7 % наблюдений справа и слева), а крайние варианты количества ОЩЖ (0 или 5) справа встречались в 4,3 раза чаще, чем слева. Значимых различий в количестве ОЩЖ у лиц разного пола не выявлено.

Размеры желез были следующими: длина оси –  $(0,70 \pm 0,01)$  см (0,2–1,4 см), ширина –  $(0,43 \pm 0,01)$  см (0,15–1,0 см) и толщина –  $(0,30 \pm 0,01)$  см (0,1–1,0 см). Длина оси ОЩЖ в 10,5 % наблюдений (108 случаев) оказалась больше 1,0 см. При гистологическом исследовании данных желез каких-либо признаков патологических изменений не обнаружено. Таким образом, максимальной длиной оси ОЩЖ в норме, на наш взгляд, следует считать 1,4 см. Длина оси и ширина левых ОЩЖ

оказались значимо больше аналогичных показателей правых желез. Половых же различий в размерах ОЩЖ выявлено не было.

Для определения формы ОЩЖ были изучены ДШИ и ШТИ отдельных желез и их соотношение. Для каждого индекса были выделены три интервала ( $<1, =1, >1$ ). Варианты формы ОЩЖ выбраны с учетом поверхностей вращения, принятых в стереометрии. Такой подход особенно полезен для специалистов лучевой диагностики, описывающих ОЩЖ прежде всего на основании соотношения их линейных размеров. В результате выделено 5 вариантов формы ОЩЖ: в виде сферы (ДШИ=1, ШТИ=1, обнаружено 236 ОЩЖ); сплюснутого сфероида (ДШИ=1, ШТИ>1, 65 ОЩЖ); вытянутого сфероида (ДШИ>1, ШТИ=1, 63 ОЩЖ); эллипсоида (ДШИ>1, ШТИ>1, 644 ОЩЖ); иной формы (ДШИ<1, ШТИ $\neq$ 1 или ШТИ<1, ДШИ $\neq$ 1, 25 ОЩЖ).

ОЩЖ, расположенные на уровне боковых долей ЩЖ (зоны с 1–2 по 4–5), имеют преимущественно форму эллипсоида, а выше и ниже боковых долей ЩЖ (зоны 1 и 5) – преимущественно форму эллипсоида или сферы. Это может помочь хирургам в ходе операции при дифференцировании ОЩЖ от лимфатических узлов и скоплений жировой ткани.

Установлено, что 95,4 % изученных ОЩЖ имели типичную локализацию по отношению к высоте боковых долей ЩЖ, то есть располагались на протяжении от зоны 2–3 до зоны 5. При этом чаще всего они встречались на уровне нижней трети боковых долей ЩЖ (28,1 %) и ниже (20,5 %). Из 1033 ОЩЖ 458 (44,3 %) были расположены симметрично по отношению к срединной линии. При этом 196 (42,8 %) симметрично локализованных ОЩЖ располагались на уровне нижней трети боковых долей ЩЖ (зона 4). Таким образом, при обнаружении ОЩЖ в этой зоне с одной стороны необходимо иметь в виду высокую вероятность наличия желез в контрлатеральной позиции, где и следует осуществлять их поиск в первую очередь.

У лиц обоего пола наиболее удаленными от срединной линии [ $(2,39 \pm 0,085)$  см] оказались ОЩЖ, расположенные выше верхнего полюса боковой доли ЩЖ (зона 1), а наиболее приближенными [ $(1,06 \pm 0,03)$  см] – железы, локализующиеся ниже нижнего полюса

боковых долей ЩЖ (зона 5). При этом левые ОЩЖ, прилежащие к боковым долям ЩЖ, располагались значимо ближе к срединной линии, чем правые. ОЩЖ сферической формы располагались ближе к срединной линии, чем ОЩЖ в форме эллипсоида, вытянутого и сплюснутого сфероида.

Установлено, что угол наклона оси ОЩЖ к срединной линии во фронтальной плоскости ( $\eta$ ) тоже зависит от уровня расположения ОЩЖ по отношению к высоте боковой доли ЩЖ. Наибольшее значение  $[(20,80 \pm 4,16)^\circ]$  угол  $\eta$  имеет в зоне 1. В зонах, расположенных ниже, он становится более острым, в промежуточной зоне 3–4 принимает отрицательное значение, а еще ниже – абсолютное значение отрицательного угла  $\eta$  увеличивается и в зоне 5 составляет  $(-29,70 \pm 4,16)^\circ$ .

Выявлено, что удаление ОЩЖ от задней поверхности боковой доли ЩЖ также взаимосвязано с расположением ОЩЖ относительно высоты боковой доли ЩЖ. У лиц обоего пола наиболее удаленными от задней поверхности боковой доли ЩЖ  $[(1,52 \pm 0,14) \text{ см}]$  оказались ОЩЖ, расположенные выше верхнего полюса боковой доли ЩЖ (зона 1). На уровне нижней трети боковой доли ЩЖ (зона 4) и ниже (зоны 4–5) ОЩЖ еще в большей степени приближались к дорсальной поверхности боковой доли ЩЖ  $[(0,16 \pm 0,03) \text{ и } (0,12 \pm 0,06) \text{ см}]$  соответственно]. ОЩЖ, находящиеся ниже боковых долей ЩЖ (зона 5), в подавляющем большинстве случаев локализируются вентральнее плоскости, проведенной через заднюю поверхность боковых долей ЩЖ [на  $(1,26 \pm 0,04) \text{ см}]$ . ОЩЖ сферической формы расположены дальше от задней поверхности боковых долей ЩЖ, чем ОЩЖ эллипсоидной и иных форм.

Для описания мест наиболее типичной локализации ОЩЖ различной формы и размеров по отношению к ткани ЩЖ был выполнен кластерный анализ 1033 ОЩЖ по шести непрерывным и двум категориальным переменным. Среди непрерывных переменных были общепринятые числовые значения: длина оси, ширина и толщина ОЩЖ, а также значения, предложенные впервые, – угол наклона оси ОЩЖ к срединной линии, удаление ОЩЖ от срединной линии и от дорсальной поверхности боковых долей ЩЖ в переднезаднем направлении. Категориальные пе-

ременные: зона локализации ОЩЖ по отношению к высоте боковых долей ЩЖ и вариант формы ОЩЖ. В результате было выделено 5 наиболее типичных мест расположения ОЩЖ по отношению к боковым ее долям ЩЖ в зависимости от формы и размеров ОЩЖ. Наиболее часто (38,3 %) ОЩЖ локализовались вплотную к дорсальной поверхности боковых долей ЩЖ на протяжении от их средней до нижней трети (зоны с 3 по 4, кластер V). Эти железы эллипсоидной формы отличались максимальной шириной, но минимальной толщиной и были удалены от срединной линии на  $(1,56 \pm 0,29) \text{ см}$ , располагаясь параллельно ей. Часто (34,4 %) на уровне нижней трети боковых долей и ниже (зоны 4 и 5) встречались ОЩЖ в форме сферы и сплюснутого сфероида, располагающиеся непосредственно на задней поверхности боковых долей ЩЖ (кластер IV). Эти железы отличались минимальной длиной оси, максимальной шириной и толщиной и были удалены от срединной линии на  $(1,41 \pm 0,41) \text{ см}$ , располагаясь параллельно ей. В тех же зонах по отношению к боковым долям ЩЖ (зоны 4 и 5), но реже (15,3 %) обнаруживались ОЩЖ эллипсоидной формы, которые отличались максимальной длиной оси (кластер III) и лежали ближе к срединной линии  $[(1,25 \pm 0,37) \text{ см}]$  под острым углом к ней, открытым кверху. Они располагались либо непосредственно на задней поверхности боковой доли ЩЖ (в зоне 4), либо несколько кпереди от нее (зона 5). Нередко (7,3 %) ОЩЖ в форме эллипсоида локализовались ниже ткани боковых долей ЩЖ и значительно кпереди от их вентральной поверхности (кластер II). Такие железы были расположены максимально близко к срединной линии  $[(1,14 \pm 0,35) \text{ см}]$ , под большим углом к ней, открытым кверху  $[( -38,7 \pm 6,6)^\circ]$ . Размеры их близки к средним. В некоторых случаях (4,7 %) ОЩЖ эллипсоидной формы, отличающиеся минимальной шириной и толщиной, находились на уровне средней трети высоты боковых долей и несколько выше (зоны 2–3 и 3). Такие железы были расположены на максимальном расстоянии от срединной линии  $[(1,73 \pm 0,45) \text{ см}]$ , кластер I, под острым углом к ней, открытым книзу, дорсальнее задней поверхности боковых долей ЩЖ.

Целью клинической части работы была оценка динамики изучаемых размеров и па-

раметров топографии ОЩЖ после оперативного лечения патологии ЩЖ (узловой зоб, многоузловой зоб, аденома ЩЖ, рак ЩЖ, а также рецидивы узлового зоба, многоузлового зоба и рака ЩЖ). У 82 пациентов интраоперационно визуализировано 184 ОЩЖ. Особенности техники выполнения экстрафасциальных операций на ЩЖ позволяют в ходе оперативного вмешательства полноценно визуализировать пространство на уровне высоты боковых долей ЩЖ (зоны с 1–2 до 4–5). Визуализация же ОЩЖ, располагающихся выше и ниже боковых долей ЩЖ (зоны 1 и 5), затруднительна. Поэтому на задней поверхности боковых долей ЩЖ чаще всего обнаруживалась одна или две ОЩЖ, что меньше, чем в морфологической части работы, когда возможна полноценная визуализация передней области шеи без ограничений по времени. Длина оси идентифицированных ОЩЖ составила в среднем  $(0,68 \pm 0,02)$  см, ширина –  $(0,42 \pm 0,01)$  см. В клинической части работы, как и в морфологической, наиболее часто (31,0 %) ОЩЖ обнаруживались на уровне нижней трети боковых долей ЩЖ (зона 4). В ходе изучения линейных размеров (длина оси и ширина) и топографии ОЩЖ (расположение по отношению к высоте боковых долей, удаление от срединной линии и угол наклона оси) после оперативного лечения патологии ЩЖ получены результаты, которые статистически не отличаются от данных морфоло-

гической части исследования, проведенной на органокомплексах без патологии ЩЖ. Таким образом, после удаления патологически измененных долей ЩЖ в рассмотренных клинических случаях положение ОЩЖ во фронтальной плоскости аналогично их топографии в норме.

### Выводы

1. Получены новые данные по количеству, размерам и формам ОЩЖ у лиц разного пола. Для повышения качества предоперационного прогнозирования топографии ОЩЖ и облегчения их идентификации во время операции необходимо активное внедрение предложенных критериев оценки топографии и формы ОЩЖ в практику хирургов, онкологов.

2. При выполнении операций в передней области шеи с целью исключения случайной травматизации ОЩЖ необходимо ориентироваться прежде всего на предложенные в работе места наиболее типичного расположения ОЩЖ различной формы и размеров по отношению к ЩЖ.

3. На основе комплексной оценки топографо-анатомических особенностей ОЩЖ в условиях оперативного лечения патологии ЩЖ установлено, что после удаления патологически измененных долей ЩЖ в рассмотренных клинических случаях положение ОЩЖ во фронтальной плоскости аналогично их топографии в норме.

### Литература

1. Методы визуализации околощитовидных желез и паратиреоидная хирургия: руководство для врачей / под ред. А. П. Калинина. – М.: Видар-М, 2010. – 311 с.
2. Нурутдинов Р. М. Профилактика и лечение осложнений при операциях на щитовидной железе : автореф. дис. на соискание уч. степени канд. мед. наук / Р.М. Нурутдинов. – М., 2010. – 23 с.
3. Александров Ю.К. Эффективность ультразвукового исследования в топической диагностике при первичном гиперпаратиреозе / Ю.К. Александров, С.Н. Пампутис, Д.В. Оралов // Современные технологии в эндокринологии (тиреоидология, нейроэндокринология, эндокринная хирургия): сб. тезисов Всероссийского конгресса. – М., 2009. – С. 77.
4. Малеев Ю.В. Топографо-анатомическое обоснование оперативных вмешательств в передней области шеи: рационализация хирургических подходов : автореф. дис. на соискание уч. степени докт. мед. наук / Ю.В. Малеев. – Воронеж, 2010. – 36 с.
5. Minimally-invasive parathyroid surgery / R. Bellantone, M. Raffaelli, C. de Crea [et al.] // Acta Otorhinolaryngologica Italica. – 2011. – Vol. 31. – P. 207–215.
6. Савенок В.У. Экстрафасциальные операции при раке и узловых образованиях щитовидной железы / В.У. Савенок, Э.В. Савенок, Н.А. Огнерубов. – Воронеж: ВГУ, 2006. – 168 с.
7. Henry J.F. Surgical anatomy and embryology of the thyroid and parathyroid glands and recurrent and external laryngeal nerves / J.F. Henry // Textbook of endocrine surgery / ed. O.H. Clark, Q.Y. Duh. – Philadelphia: Saunders, 1997. – P. 8–15.

8. Видеоассистированные операции на околощитовидных железах с использованием фотодинамической визуализации – предварительные результаты клинического применения / В.А. Макарьин, И.В. Слепцов, А.Н. Бубнов [и др.] // Вестник Российской Военно-медицинской академии. – 2009. – Приложение 1 (25). – С. 787.
9. Черенько С.М. Первичный гиперпаратиреоз: основы патогенеза, диагностики и хирургического лечения: монография / С.М. Черенько. – К., 2011. – 148 с.
10. Малеев Ю.В. Хирургическая анатомия щитовидной железы в связи с типовыми особенностями шеи: автореф. дис. ... канд. мед. наук / Ю.В. Малеев. – Воронеж, 1999. – 16 с.
11. Alveryd A. Parathyroid glands in thyroid surgery / A. Alveryd // Acta chir. – Scand. – 1968. – Suppl. 389. – P. 120.
12. Золотко Ю.Л. Атлас топографической анатомии человека. Ч. I. Голова и шея / Ю.Л. Золотко. – М.: Медицина, 1964. – 214 с.
13. Adami S. Epidemiology of primary hyperparathyroidism in Europe / S. Adami, C. Marcocci, D. Gatti / J. Bone Miner Res. – 2002. – Vol. 17, Suppl. 2. – P. 18–23.
14. Akerstrom G. Surgical anatomy of human parathyroid glands / G. Akerstrom, J. Malmaeus, R. Bergstrom // Surgery. – 1984. – № 1. – P. 14–21.
15. Gilmour J.R. Embryology of the parathyroid glands, thymus and certain associated rudiments / J.R. Gilmour // J. Pathol. Bacteriol. – 1937. – Vol. 45. – P. 507.
16. Surgical anatomy of the parathyroid glands. Apropos of 200 cases. Practical implications / J.C. Gillot [et al.] // Ann. Otolaryngol. Chir. Cervicofac. – 1995. – Vol. 112, № 3. – P. 91–97.

*А.В. Черних, Ю.В. Малеев, А.Н. Шевцов*

#### **КЛІНІКО-АНАТОМІЧНІ ПАРАЛЕЛІ ХІРУРГІЧНОЇ АНАТОМІЇ НАВКОЛОЩИТОВИДНИХ ЗАЛОЗ**

На морфологічному і клінічному матеріалі вивчено кількість і розмір навколощитовидних залоз в осіб різної статі. Введені нові критерії для опису топографії навколощитовидних залоз. Використання даних критеріїв полегшує ідентифікацію залоз під час операції. За допомогою кластерного аналізу запропоновані місця найбільш типового розташування навколощитовидних залоз різної форми і розмірів по відношенню до щитовидної залози.

*Ключові слова:* щитовидна залоза, навколощитовидні залози, лінійні розміри, топографія.

*A.V. Chernykh, Yu.V. Maleev, A.N. Shevtsov*

#### **CLINICO-ANATOMICAL PARALLELES OF SURGICAL ANATOMY OF PARATHYROID GLANDS**

On morphological and clinical material studied quantity and size of the parathyroid glands in persons of different sex. New criteria for the description of topography of the parathyroid glands. Using data criteria facilitates identification glands during surgery. Using cluster analysis proposed the most common location of the parathyroid glands different shapes and sizes in relation to the thyroid gland.

*Key words:* thyroid, parathyroid glands, linear dimensions, topography.

*Поступила 23.04.14*