

УДК: 616.147.17-007.64-089.819

ДОСВІД ЗАСТОСУВАННЯ ТРАНСАНАЛЬНОЇ ГЕМОРОЇДАЛЬНОЇ ДЕАРТЕРІАЛІЗАЦІЇ В ХІРУРГІЧНОМУ ЛІКУВАННІ ГЕМОРОЮ ІІ–ІV СТАДІЙ, УСКЛАДНЕНОГО КРОВОТЕЧЕЮ

Іванчов П.В., Ліссов О.І., Переш Є.Є.

Національний медичний університет імені О.О. Богомольця, Київ, Україна

Метою дослідження був аналіз обґрунтованості та доцільності застосування трансанальної гемороїдальної деартеріалізації (ТНД, Transanal Hemorrhoidal Dearterialization) в хірургічному лікуванні ускладненого кровотечею геморою ІІ–ІV стадій. Проаналізовано застосування ТНД у 514 пацієнтів за період 2008–2021 рр. на клінічних базах кафедри хірургії № 3 Національного медичного університету ім. О.О. Богомольця. Середній вік пацієнтів склав 39,1 років. У 159 (30,9 %) пацієнтів був хронічний геморою ІІ стадії, у 299 (58,2 %) – ІІІ стадії, у 56 (10,9 %) – ІV стадії. У всіх хворих були прояви кровотечі з гемороїдальних вузлів. Показанням до хірургічного лікування були або постійні кровотечі під час кожної дефекації, або епізоди профузних кровотеч. У 75 (14,6 %) пацієнтів був больовий синдром, пов'язаний із супутньою хронічною анальною тріщиною. 19 (3,7 %) хворим ТНД виконували при рецидивному (після раніше виконаних операцій) геморою. Середній термін перебування в стаціонарі становив 1,3 доби. Працездатність пацієнтів відновлювалася через 3–5 діб. З 2015 року ТНД виконувалось по оновленій авторами методиці, яка отримала назву дистальна доплер-контрольована деартеріалізація (DDD, Distal Doppler-controlled Dearterialization). При порівнянні ТНД до і після доповнення її DDD виявлене достовірне ($p=0,00007$) збільшення питомої ваги оперативних втручань при ІІІ стадії геморою при зберіганні якості та тривалості післяопераційного перебігу. Також достовірно ($p<0,05$) збільшилась кількість ТНД у поєднанні з операцією з приводу хронічної анальної тріщини, кількість операцій при рецидивному геморою, що свідчить про обґрунтованість та ефективність даної методики як операції вибору при хірургічному лікуванні геморою ІІ–ІV стадій.

Ключові слова: проктологія, ТНД, DDD, доплер-контрольована деартеріалізація.



Цитуйте українською: Іванчов П.В., Ліссов О.І., Переш Є.Є.

Досвід застосування трансанальної гемороїдальної деартеріалізації в хірургічному лікуванні геморою ІІ–ІV стадій, ускладненого кровотечею.

Експериментальна і клінічна медицина. 2022;91(2):44-50.

<https://doi.org/10.35339/ekm.2022.91.2.ilp>

Cite in English: Ivanchov P.V., Lissov O.I., Peresh Y.Y.

Experience of transanal hemorrhoidal dearterialization in the surgical treatment of grades II-IV hemorrhoids that bleeding.

Experimental and Clinical Medicine. 2022;91(2):44-50.

<https://doi.org/10.35339/ekm.2022.91.2.ilp> [in Ukrainian].

Відповідальний автор: Ліссов О.І.
Україна, 01601, Київ, бульвар Т. Шевченка, 13;
e-mail: lissovleha@gmail.com

Corresponding author: Lissov O.I.
Ukraine, 01601, Kyiv, T. Shevchenko Blvd, 13;
e-mail: lissovleha@gmail.com

© Іванчов П.В., Ліссов О.І.,
Переш Є.Є., 2022

CC BY-NC-SA

© Ivanchov P.V., Lissov O.I.,
Peresh Y.Y., 2022

Вступ

Геморой належить до числа найбільш поширених захворювань людства та зустрічається у 130–150 осіб на 1000 населення, переважно у працездатного (до 80 %) населення [1–3]. Питома вага хвороби в структурі колоректальної патології складає 34–41 % [4; 5]. Захворювання веде не тільки до тимчасової непрацездатності в період загострень, але й суттєво знижує якість життя. Вирішення питання хірургічного лікування хвороби розвивається в напрямку застосування малотравматичних операцій. Так, обсяг мініінвазивних втручань при хронічному геморої, таких як латексне лігування, інфрачервона коагуляція, склеротерапія, трансанальна гемороїдальна деартеріалізація, операція Лонго у США, Німеччині, Бельгії, Великобританії, Франції, Італії за останні 15 років становить близько 55–80 % і має чітку тенденцію до щорічного збільшення за рахунок розробки та впровадження нового високотехнологічного обладнання та інформаційної широкої доступності пропонованих методів, як серед лікарів, так і пацієнтів [6–9; 16]. Однак більшість цих методик направлені не на причину виникнення геморою, а на руйнування кавернозної тканини, в той час як при трансанальній гемороїдальній деартеріалізації (ТНД, Transanal Hemorrhoidal Dearterialization) зменшується артеріальний приплив до кавернозних сплетінь, що запобігає подальшій гіперплазії кавернозної тканини. Особливості патофізіології розвитку геморою [1–4] та розвиток новітніх технологій в хірургічному лікуванні [5], призвели до швидкого розповсюдження лігування гілок верхньої прямокишкової артерії, що впадає в гемороїдальні сплетіння. Процедури з використанням доплерівського наведення на артерії [6; 7] призвели до розробки ТНД. Ця хірургічна маніпуляція

направлена на усунення основних проявів геморою – кровотеча та пролапс.

Методика ТНД складається з двох технічних кроків:

1. прицільна перев'язка гемороїдальних артерій (так звана деартеріалізація) з використанням дуже чутливого безперервного доплерівського зонда, здатного визначати максимальний потік;

2. прошивання та ліфтинг слизової над кавернозною тканиною (так звана мукопексія), що забезпечує підняття та закріплення виступаючих внутрішніх гемороїдальних вузлів (гемороїдальних подушок).

У 2012 році було дороблено та розпочато застосування вдосконаленої методики ТНД, яка отримала назву дистальна доплер-контрольована деартеріалізація (DDD, Distal Doppler-guided Dearterialization), на основі виявлення виходу кінцевих гілок артерії більш поверхнево в підслизовий шар на поверхні розширеного гемороїдального вузла, де доцільно також перев'язувати артерію, що полегшує точність виконання мукопексії. Також за допомогою доплерівського зонда визначається найбільш точна ділянка цієї артерії та встановлюється маркерна мітка, до якої доцільно доводити лінію швів від основної гілки артерії при виконанні мукопексії. Це дозволило виконувати операції при II та III стадіях геморою, ускладненого кровотокою [10–12; 17; 18]. Багато авторів наводять позитивні результати застосування ТНД з DDD по оновленій методиці в порівнянні з гемороїдектомією традиційним методом, в тому числі із застосуванням сучасного електрохірургічного обладнання [13–15].

Мета дослідження – проаналізувати доцільність і обґрунтованість застосування трансанальної гемороїдальної деартеріалізації (ТНД) в хірургічному лікуванні геморою, ускладненого кровотокою. (Метод полягає у перев'яз-

зуванні гілок верхньої прямокишкової артерії, зменшуючи таким чином кровонаповнення гемороїдального сплетення).

Матеріал і методи

Проаналізовано застосування THD при ускладненому кровотечею геморої у 514 пацієнтів за період 2008–2021 роки на клінічних базах кафедри хірургії № 3 Національного медичного університету імені О.О. Богомольця. Маніпуляцію виконують шляхом застосування аноскопу з доплерівським датчиком THD (Італія). Для ліквідації пролапсу гемороїдальних вузлів при II–IV стадії [2] геморою THD часто доповнюється мукопексією. З 2015 року під час виконання THD ми стали завжди застосовувати DDD.

Серед прооперованих було 318 (61,9 %) жінок та 196 (38,1 %) чоловіків. Середній вік пацієнтів склав 39,1 років. У 159 (30,9 %) пацієнтів був хронічний геморої II стадії, у 299 (58,2 %) III стадії, у 56 (10,9 %) – IV стадії. Одразу слід зазначити, що так як при IV стадії геморою превалює м'язово-дистрофічний фактор патогенезу, THD виконували у зв'язку з постійними кровотечами у хворих з супутньою патологією. Менш травматична операція супроводжувалась доволі безболісним і короткотривалим післяопераційним перебігом, незважаючи на відсутність повноцінного косметичного ефекту. У всіх хворих були прояви кровотеч з гемороїдальних вузлів. Показанням до хірургічного лікування були або постійні кровотечі під час кожної дефекації, або епізоди профузних кровотеч. У 75 (14,6 %) пацієнтів був больовий синдром, обумовлений наявністю хронічної анальної тріщини. Таким операцію доповнено висіченням тріщини, задньою відкритою дозованою сфінктеротомією та анопластиком. У 29 (5,64 %) випадках THD доповнювали висіченням одного вузла. Цим пацієнтам операцію

виконували при IV стадії геморою. Виконання ліфтингу такого розтягнутого вузла при мукопексії не було можливе. 19 (3,7 %) хворим THD виконували при рецидивному геморої (після виконання гемороїдектомії, операції Longo, тощо).

Протипоказаннями до виконання даного виду операцій вважали наявність гострого аноректального тромбозу та супутніх запальних захворювань прямої кишки та параректальної клітковини. Всі оперативні втручання виконано під спинномозковою або загальною анестезією. Середній термін перебування в стаціонарі становив 1,3 доби. Працездатність пацієнтів відновлювалася через 3–5 діб. У 6-ти хворих був відмічений больовий синдром, який потребував продовження госпіталізації в середньому до 3-х діб, що, на нашу думку, пов'язано з масивною мукопексією при виконанні операції на IV стадії геморою. У одного пацієнта спостерігали гострий тромбоз внутрішнього гемороїдального вузла на 3-х годинах I стадії, який було куповано консервативно.

З 2015 року THD виконувалось по оновленій авторами методиці, яка отримала назву дистальна доплер-контрольована деартеріалізація (DDD). Методика полягає в підхопленні поверхневої частини артерії, де коагулятором встановлюється маркерна мітка. До неї продовжено лінію швів. Застосування цієї методики спростило виконання мукопексії та збільшило надійність деартеріалізації. Ми порівняли результати виконаних THD до і після доповнення її DDD, поділивши оперованих на два періоди: 2008–2015 та 2015–2021 рр.

Статистична обробка результатів виконана за допомогою програми MS Excel 2019 (США). Результати вважали достовірними за умови $p < 0,05$ за Фішером.

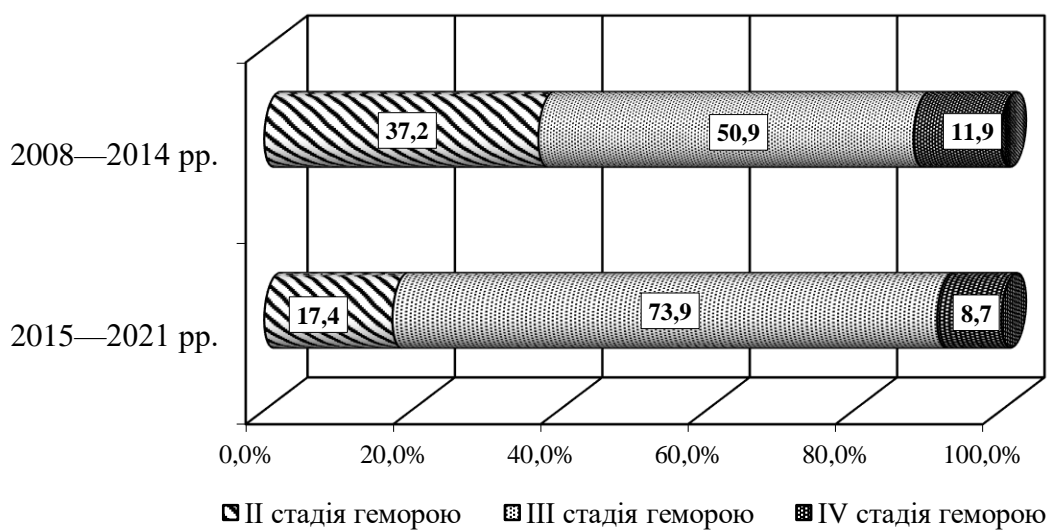
Результати і їх обговорення

Дані порівняння виконаних операцій при різних ступенях геморою наведені в таблиці 1 та на рисунку.

Таблиця 1. Кількість операцій THD при різних стадіях геморою.

	Роки дослідження	
	2008–2014	2015–2021
Стадія геморою	Кількість пацієнтів	
II–IV	352 (100 %)	162 (100 %)
II	131 (37,22 %)	28 (17,39 %)
III	179 (50,85 %)*	120 (73,91 %)*
IV	42 (11,93 %)	14 (8,7 %)

Примітка: * – $p < 0,05$.



Слід зазначити значне зменшення загальної кількості операцій в періоді 2015–2021 pp., що обумовлено пандемією коронавірусної інфекції: з 2019 року були значно скорочені всі планові оперативні втручання.

В отриманих даних звертає на себе увагу достовірне ($p = 0,00007$) збільшення питомої ваги оперативних втру-

чань при III стадії геморою при зберіганні якості та тривалості післяопераційного перебігу.

Важливим виглядає можливість виконання THD при поєднанні геморою з хронічними анальними тріщинами, ефективність операції при рецидивному геморої. Порівняльні дані наводять в таблиці 2.

Таблиця 2. Кількість операцій THD при поєднанні геморою з іншими ускладненнями.

	Роки дослідження	
	2008–2014	2015–2021
Вид ускладнення	Кількість пацієнтів	
Хронічна анальна тріщина	43 (12,22 %)*	32 (19,57 %)*
Рецидивний геморої	8 (2,27 %)*	11 (6,52 %)*
Всі пацієнти	352 (100 %)	162 (100 %)

Примітка: * – $p < 0,05$.

З наведених даних явно визначається збільшення частоти виконання операції при поєднанні геморою з іншими хворобами прямої кишки із застосуванням оновленої методики. Достовірно збільшилась кількість THD у поєднанні з висіченням хронічної анальної тріщини задньою відкритою дозованою сфінктеротомією та анопластиком (p=0,025). Виконано достовірно більшу кількість в пізній період спостереження операцій при рецидивному (після раніше виконаної гемороїдектомії, латексних лігувань, операцій Longo) (p=0,017), що свідчить про обґрунтованість та ефективність методики.

Висновки

Досвід застосування трансанальної гемороїдальної деартеріалізації

(transanal hemorrhoidal dearterialization, THD) дозволяє зробити висновок, що дане оперативне втручання є операцією вибору при хірургічному лікуванні геморою II–IV стадій. Використання методики обґрунтовано і доцільно у хворих з ускладненим кровотечею гемороєм II–IV стадії в зв'язку з меншою операційною травмою, легшим і короткотривалим післяопераційним періодом, прискореним відновленням працездатності пацієнта. Застосування оновленої методики з використанням дистальної доплер-контрольованої деартеріалізації полегшує виконання мукопексії.

Конфлікт інтересів

Автори декларують відсутність конфлікту інтересів у зв'язку з проведенням дослідження та публікацією.

Література

1. Доценко БМ. Клиническая колопроктология. Книга 1. Заболевания анального канала, параанальной и крестцово-копчиковой области. Харьков; 2021. 356 с.
2. Захараш МП, Усенко ОЮ, Пойда ОІ, Бойко ВВ, Тамм ТІ, Милиця ММ, та ін. Національні рекомендації асоціації колопроктологів України щодо ведення пацієнтів із гемороєм, адаптовані до Рекомендацій Європейського товариства колопроктологів (ESCP). Клінічна хірургія. 2020;87(7-8):89-104. DOI: 10.26779/2522-1396.2020.7-8.89.
3. van Tol RR, Kleijnen J, Watson AJM, Jongen J, Altomare DF, Qvist N, et al. European Society of ColoProctology: guideline for haemorrhoidal disease. Colorectal Dis. 2020;22(6): 650-62. DOI: 10.1111/codi.14975. PMID: 32067353.
4. Schubert MC, Sridhar S, Schade RR, Wexner SD. What every gastroenterologist needs to know about common anorectal disorders. World J Gastroenterol. 2009;15(26):3201-9. DOI: 10.3748/wjg.15.3201. PMID: 19598294.
5. Lohsiriwat V. Hemorrhoids: from basic pathophysiology to clinical management. World J Gastroenterol. 2012;18(17):2009-17. DOI: 10.3748/wjg.v18.i17.2009. PMID: 22563187.
6. Hoyuela C, Carvajal F, Juvany M, Troyano D, Trias M, Martrat A, et al. HAL-RAR (Doppler guided haemorrhoid artery ligation with rec-to-anal repair) is a safe and effective procedure for haemorrhoids. Results of a prospective study after two-years follow-up. Int J Surg. 2016;28:39-44. DOI: 10.1016/j.ijssu.2016.02.030. PMID: 26876958.
7. Pucher PH, Sodergren MH, Lord AC, Darzi A, Ziprin P. Clinical outcome following Doppler-guided haemorrhoidal artery ligation: a systematic review. Colorectal Dis. 2013;15(6): e284-94. DOI: 10.1111/codi.12205. PMID: 23489678.
8. McLemore EC, Rai R, Siddiqui J, Basu PP, Tabbaa M, Epstein MS. Novel endoscopic delivery modality of infrared coagulation therapy for internal hemorrhoids. Surg Endosc. 2012;26(11):3082-7. DOI: 10.1007/s00464-012-2325-1. PMID: 22648099.
9. Ricci MP, Matos D, Saad SS. Rubber band ligation and infrared photocoagulation for the outpatient treatment of hemorrhoidal disease. Acta Cir Bras. 2008;23(1):102-6. DOI: 10.1590/s0102-86502008000100016. PMID: 18278400.

10. Ratto C, Donisi L, Parello A, Litta F, Zaccone G, De Simone V. 'Distal Doppler-guided dearterialization' is highly effective in treating haemorrhoids by transanal haemorrhoidal dearterialization. *Colorectal Dis.* 2012;14(11):e786-9. DOI: 10.1111/j.1463-1318.2012.03146.x. PMID: 22731786.
11. Denoya PI, Fakhoury M, Chang K, Fakhoury J, Bergamaschi R. Dearterialization with mucopexy versus haemorrhoidectomy for grade III or IV haemorrhoids: short-term results of a double-blind randomized controlled trial. *Colorectal Dis.* 2013;15(10):1281-8. DOI: 10.1111/codi.12303. PMID: 23711288.
12. LaBella GD, Main WP, Hussain LR. Evaluation of transanal hemorrhoidal dearterialization: a single surgeon experience. *Tech Coloproctol.* 2015;19(3):153-7. DOI: 10.1007/s10151-015-1269-6. PMID: 25637412.
13. Elmér SE, Nygren JO, Lenander CE. A randomized trial of transanal hemorrhoidal dearterialization with anopexy compared with open hemorrhoidectomy in the treatment of hemorrhoids. *Dis Colon Rectum.* 2013;56(4):484-90. DOI: 10.1097/DCR.0b013e31827a8567. PMID: 23478616.
14. Denoya PI, Fakhoury M, Chang K, Fakhoury J, Bergamaschi R. Dearterialization with mucopexy versus haemorrhoidectomy for grade III or IV haemorrhoids: short-term results of a double-blind randomized controlled trial. *Colorectal Dis.* 2013;15(10):1281-8. DOI: 10.1111/codi.12303. PMID: 23711288.
15. Ratto C, Parello A, Litta F, De Simone V, Campenni P, Orefice R, Marra A. The evolving role of THD in hemorrhoids. *Seminars in Colon and Rectal Surgery,* 2019;30(4):100703. DOI: 10.1016/j.scrs.2019.100703.
16. Pata F, Sgró A, Ferrara F, Vigorita V, Gallo G, Pellino G. Anatomy, Physiology and Pathophysiology of Haemorrhoids. *Rev Recent Clin Trials.* 2021;16(1):75-80. DOI: 10.2174/1574887115666200406115150. PMID: 32250229.
17. Sobrado CW, Bacchi Hora JA, Sobrado LF, Frugis MO, Nahas SC, Ceconello I. Transanal hemorrhoidal dearterialization: Lessons learned from a personal series of 200 consecutive cases and a proposal for a tailor-made procedure. *Ann Med Surg (Lond).* 2020;55:207-11. DOI: 10.1016/j.amsu.2020.05.036. PMID: 32518642.
18. Никоненко АА, Охрименко ГИ, Гайдаржи ЕИ, Головки НГ, Зубрик ИВ, Грушка ВА, и др. Трансанальная геморроидальная дезартеризация под контролем ультразвуковой ректодоплерометрии при хирургическом лечении геморроя. *Клиническая хирургия.* 2020;87(11-12):62-6. DOI: 10.26779/2522-1396.2020.11-12.62.

Ivanchov P.V., Lissov O.I., Peresh Y.Y.

EXPERIENCE OF TRANSANAL HEMORRHOIDAL DEARTERIALIZATION IN THE SURGICAL TREATMENT OF GRADES II–IV HEMORRHOIDS THAT BLEEDING

The aim of the work was to analyze the use of Transanal Hemorrhoidal Dearterialization (THD) in the surgical treatment of hemorrhoids of various degrees. The use of THD for complicated hemorrhoids in 514 patients for the period 2008–2021 was analyzed on the clinical basis of the Department of Surgery No.3 of the Bogomolets National Medical University (Ukraine). The average age of the patients was 39.1 years. 159 (30.9%) patients had grade II hemorrhoid, 299 (58.2%) – grade III, 56 (10.9%) – grade IV. All patients had manifestations of rectal bleeding and periodic prolapse of hemorrhoidal nodes, 75 (14.6%) patients had a pain syndrome associated with anal fissures, 19 (3.7%) patients underwent THD for recurrent (after performing other operations) hemorrhoids. No severe postoperative complications were

observed. The average length of stay in the hospital was 1.3 days. The working capacity of the patients was restored after 3–5 days. Since 2015, THD has been performed according to the method updated by the authors, which was called Distal Doppler-controlled Dearterialization (DDD). We compared the results of performed THD before and after supplementing her DDD. When comparing THD before and after supplementing its DDD, a significant ($p=0.00007$) increase in the specific gravity of surgical interventions in stage III hemorrhoids while preserving the quality and duration of the postoperative course was revealed. Also, the number of THD in combination with surgery for chronic anal fissure, the number of operations for recurrent hemorrhoids increased significantly ($p<0.05$), which indicates the validity and effectiveness of the technique as an operation of choice in the surgical treatment of stage II–IV hemorrhoids. Application of the updated technique using DDD facilitates the performance of mucopexy, allows performing operations at later stages of complicated hemorrhoids.

Keywords: proctology, THD, DDD, Doppler-controlled dearterialization.

Надійшла до редакції 26.04.2022

Відомості про авторів

Іванчов Павло Васильович – доктор медичних наук, доктор економічних наук, професор, завідувач кафедри хірургії № 3 Національного медичного університету імені О.О. Богомольця.

Адреса: Україна, 01601, м. Київ, бульвар Т. Шевченка, 13.

E-mail: pavlo.v.ivanchov@gmail.com

ORCID: 0000-0001-6201-4203.

Лісов Олексій Ігорович – кандидат медичних наук, доцент кафедри хірургії № 3 Національного медичного університету імені О.О. Богомольця.

Адреса: Україна, 01601, м. Київ, бульвар Т. Шевченка, 13.

E-mail: lisovleha@gmail.com

ORCID: 0000-0003-2072-2767.

Переш Євген Євгенович – асистент кафедри хірургії № 3 Національного медичного університету імені О.О. Богомольця.

Адреса: Україна, 01601, м. Київ, бульвар Т. Шевченка, 13.

E-mail: povk@ukr.net

ORCID: 0000-0003-0941-3349.