

МЕТОДИКИ

УДК 611.94:611.26:004.94:004.932

*В.Г. Дуденко, В.В. Куринной**Харьковский национальный медицинский университет***МЕТОДИКА ОБРАБОТКИ МЕДИЦИНСКИХ ИЗОБРАЖЕНИЙ
ДЛЯ ПРЕДОПЕРАЦИОННОГО МОДЕЛИРОВАНИЯ
ДИАФРАГМЫ ЧЕЛОВЕКА**

Предложена последовательность снятия медицинской информации с изображений диафрагмы, полученных с помощью спиральной компьютерной томографии. Предлагаемая последовательность действий позволяет получить достаточное количество данных для понимания топографии диафрагмы конкретного пациента и с большой достоверностью планировать предстоящее оперативное вмешательство. Наличие подобного объема информации о строении большого количества структурных образований делает возможным разработку специализированной компьютерной программы для 3D-моделирования диафрагмы с целью визуализации индивидуальных анатомических особенностей.

Ключевые слова: компьютерная томография, диафрагма, трехмерное изображение.

Современные технические возможности оперативных вмешательств во многом опережают их теоретическое обоснование. Компьютерные технологии, оптические волокна и многое другое находятся на шаг впереди анатомического и клинического подтверждения многих применяемых способов и методов хирургического лечения. Большую часть их достоинств и недостатков клиницисты выявляют после накопления определенного опыта, анализа результатов и зачастую вносят большое количество изменений в методики применения и показания к использованию этих технологий [1]. Такое положение, на наш взгляд, связано со сложившейся в настоящее время ситуацией во взаимодействии оперативной хирургии и топографической анатомии, которые являются мостиком между теорией и практикой и хирургией, и уровень этого взаимодействия недостаточный. Следует отметить, что среди работ, выполняющихся на кафедрах оперативной хирургии и топографической анатомии, лишь незначительное количество посвящено изучению строения человека с использованием современных возможностей. Зачастую используется или архивный материал, или результат эксперимен-

тальных работ на животных. Естественно, такое положение дел не может удовлетворять насущным потребностям хирургии и других клинических дисциплин. Кроме того, применению современных технологий в наших дисциплинах мешает отсутствие методик работы с полученной при их использовании информацией [2]. Мы имеем в виду исследование изображений, полученных при выполнении мультисрезовой спиральной компьютерной томографии (СКТ). Это исследование стало практически рутинным в современной клинике, оно является высокоинформативным и позволяет при соответствующей обработке получать трехмерные изображения [3], то есть является развитием учения Н.И. Пирогова на современном уровне.

Целью исследования была разработка и применение методики (последовательности) получения информации из СКТ-исследования для изучения индивидуальных особенностей строения диафрагмы человека и предоперационного пространственного (3D) ее моделирования.

Поскольку диафрагма имеет сложную криволинейную поверхность и несколько естественных отверстий, расположенных в разных

© В.Г. Дуденко, В.В. Куринной, 2014

плоскостях, методикой построения должны учитываться все изменения (или их большинство) параметров для максимального приближения суммарного результата к реально существующим показателям. Однако избыток данных может привести к существенному затруднению последующей их математической обработки, увеличению затрат времени, в то время как ощутимого увеличения точности не произойдет. Таким образом, основными параметрами для их учета при моделировании диафрагмы в наших исследованиях стали углы прикрепления диафрагмы к стенкам грудной клетки, высота расположения куполов с обеих сторон, диаметры и взаиморасположение естественных отверстий диафрагмы, размеры и ориентация сердечной выемки и параметры ножек диафрагмы. Все эти показатели достаточно качественно визуализируются при СКТ-исследовании практически во всех наблюдениях и могут быть измерены с помощью существующих в программе «Vitrea 2» инструментов.

Отдельно задачей, которую следует решить, является выбор плоскостей, в соответствии с которыми проводятся измерения. Анализ накопленных нами данных показал, что оптимальными являются плоскости (в сагиттальной проекции), лежащие посередине тела 10-го грудного позвонка, справа и слева от поперечных отростков, проходящие через середину лопатки и по задней подмышечной линии. Соответственно этим плоскостям спереди проходят передняя подмышечная линия, средняя ключичная, парастеральная и стеральная линии. В дополнение к этим плоскостям следует строить перпендикулярные им плоскости (аксиальная или фронтальная проекция) через заднюю подмышечную линию, через пищеводное отверстие диафрагмы и переднюю подмышечную линии. Если теперь представить горизонтальный срез тела человека в виде овала, то получается, что плоскость диафрагмы разделена на квадраты, каждый из которых охватывает определенную площадь описываемой поверхности, что позволяет считать полученные данные достаточно точными.

Последовательность снятия информации может быть следующей:

- определение реберно-грудинного угла для установления типа строения тела пациента (рис. 1);

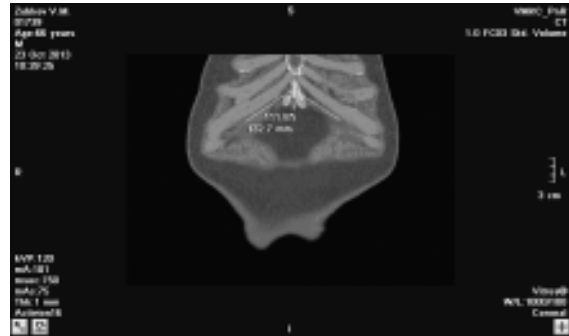


Рис. 1. Срез реберно-грудинного угла

- определение соотношений полая вена – пищевод – аорта с измерением их диаметров, расстояний и углов. Измерение поперечного и продольного размера сердечной выемки, ее ориентации относительно оси тела (рис. 2);

- измерение грудинно-реберного и позвоночно-реберного треугольников (щели Ларрея и Бохдалека), рис. 3;

- изучение ножек диафрагмы, их длины, ширины и места прикрепления (рис. 4).

- изучение углов прикрепления диафрагмы к стенкам грудной клетки по указанным плоскостям и вычисление высоты стояния куполов диафрагмы по тем же плоскостям (рис. 5).

Предлагаемая последовательность действий позволяет получить достаточное количество данных для понимания топографии диафрагмы у данного конкретного пациента и с большой достоверностью планировать предстоящее оперативное вмешательство.

Наличие подобного объема информации о строении большого количества структурных образований делает возможным разработку специализированной компьютерной программы для 3D-моделирования диафрагмы с целью визуализации индивидуальных анатомических особенностей.

Выводы

1. Предлагаемая методика позволяет с большой достоверностью установить особенности индивидуального строения диафрагмы человека. Все необходимые инструменты содержатся в программе «Vitrea-2».

2. Полученные с помощью предлагаемой методики данные высокоинформативны и позволяют при определенных условиях планировать предполагаемое оперативное вмешательство.

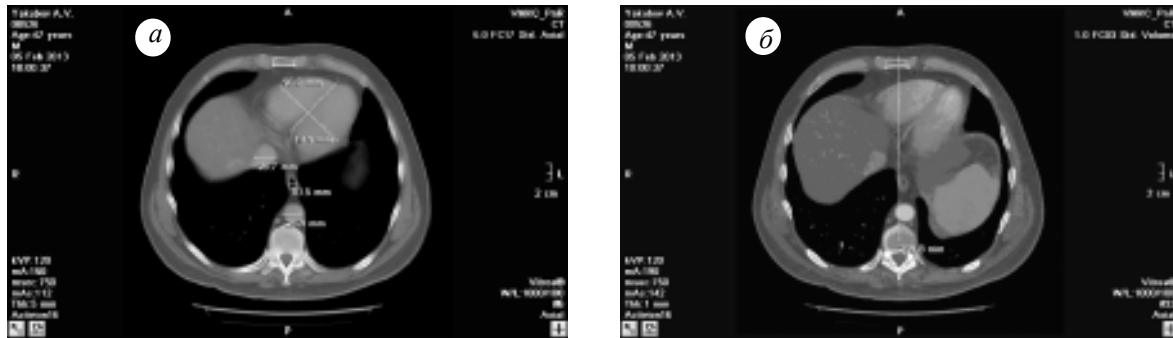


Рис. 2. Соотношение отверстий полая вена – пищевод – аорта (а) и сердечная выемка диафрагмы (б)

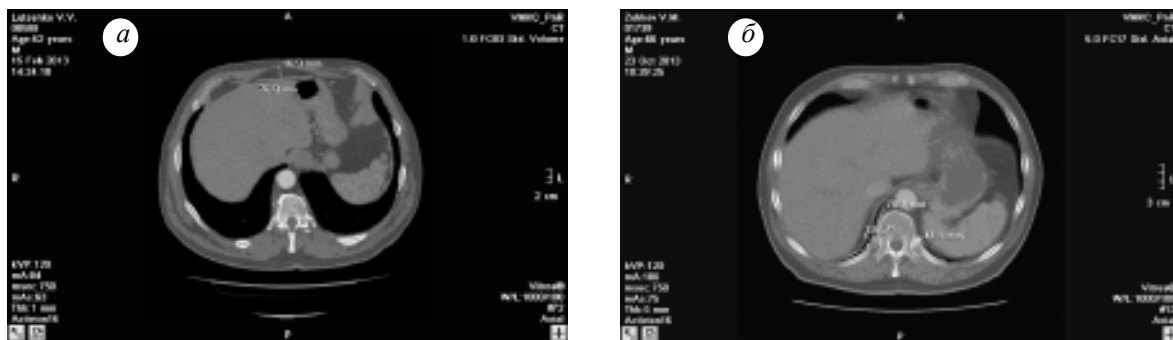


Рис. 3. Грудинно-реберный (а) и позвоночно-реберный (б) треугольник

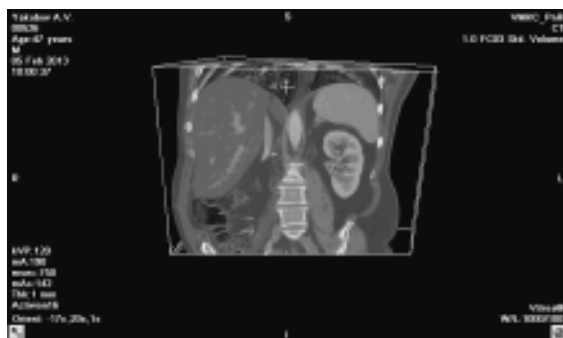


Рис. 4. Ножки диафрагмы

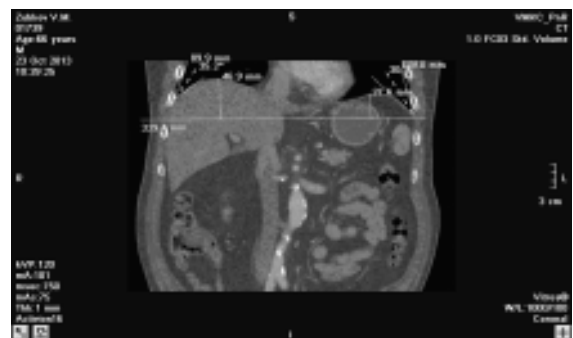


Рис. 5. Высота стояния купола диафрагмы

3. Необходимо дальнейшее совершенствование и уточнение методики путем накопления

клинического материала и анализа полученных данных с применением статистических методов.

Литература

1. Аспекты выбора системы координат при изучении индивидуальной анатомической изменчивости строения человека / В.Г. Дуденко, О.Г. Аврунин, М.Ю. Тихонов [и др.] // Украинський журнал клінічної та лабораторної медицини: Всеукр. наук-мед. журн. – Луганськ, 2013. – Т. 8, № 3. – С. 38–41.
2. Индивидуальная анатомическая изменчивость диафрагмы человека по материалам спиральной компьютерной томографии / В.Г. Дуденко, С.Ю. Масловский, В.Ю. Вдовиченко, В.В. Куринный // Таврический мед.-биол. вестник. – 2013. – Т. 16. – № 1 (2). – С. 45–50.
3. Bankman I. Handbook of medical imaging: Processing and analysis management / I. Bankman // Academic Press, 2000. – 910 p.

В.Г. Дуденко, В.В. Курінний

МЕТОДИКА ОБРОБКИ МЕДИЧНИХ ЗОБРАЖЕНЬ ДЛЯ ПЕРЕДОПЕРАЦІЙНОГО МОДЕЛЮВАННЯ ДІАФРАГМИ ЛЮДИНИ

Запропонована послідовність зняття медичної інформації із зображень діафрагми, отриманих за допомогою спіральної комп'ютерної томографії. Запропонована послідовність дій дозволяє отримати достатню кількість даних для розуміння топографії діафрагми конкретного пацієнта і з великою достовірністю планувати майбутнє оперативне втручання. Наявність подібного об'єму інформації про будову великої кількості структурних утворень робить можливою розробку спеціалізованої комп'ютерної програми для 3D-моделювання діафрагми з метою візуалізації індивідуальних анатомічних особливостей.

Ключові слова: комп'ютерна томографія, діафрагма, тривимірне зображення.

V.G. Dudenko, V.V. Kurinnoy

METHOD OF TREATMENT OF MEDICAL IMAGES FOR PREOPERATIVE DESIGN OF DIAPHRAGM OF MAN

The sequence of removal of medical information is offered from the images of diaphragm, got by a spiral computer tomography. The offered sequence of executions allows to get the enough body of information for understanding of topography of diaphragm of concrete patient and with large authenticity to plan forthcoming operative interference. The presence of similar volume of information about the structure of plenty of structural educations does possible development of the specialized computer program for the 3D-design of diaphragm with the purpose of visualization of individual anatomic features.

Key words: computer tomography, diaphragm, threemeasuring image.

Поступила 28.04.14