

УДК 616-091.817;092.12

А.М. Романюк, М.С. Линдін, Р.А. Москаленко, О.М. Гортинська
Сумський державний університет

МОРФОЛОГІЯ БІОМІНЕРАЛІЗАТІВ У ТКАНИНІ РАКУ МОЛОЧНОЇ ЗАЛОЗИ ТА ЕКСПРЕСІЯ РЕЦЕПТОРІВ ОСТЕОПОНТИНУ

Обстежено 30 жінок з раком молочної залози (РМЗ). Вивчено морфологічні особливості «молочних» мікровідкладень і механізми мінералізації тканини РМЗ з урахуванням експресії рецепторів секреторного білка остеопонтину. Встановлено, що у мінералізації тканини молочної залози задіяно декілька факторів, серед яких важливе місце займає ендогенний синтез остеопонтину.

Ключові слова: рак молочної залози, біомінералізація тканини, секреторний білок остеопонтин.

Останніми роками багато уваги приділяється вивченню якісних гістологічних, імуноморфологічних та гістохімічних змін у пухлинній тканині молочної залози, серед яких патологічна мінералізація займає важливе місце [1]. З'являється все більше свідчень, що «молочні» мікровідкладення пов'язані з негативним прогнозом [2, 3]. Незважаючи на діагностичну і прогностично-біологічну значущість біомінералізації, досліджень, присвячених вивченню молекулярних механізмів їх формування, мало.

Існує думка, що в процесі патологічної біомінералізації молочної залози задіяно декілька як екзогенних, так і ендогенних факторів [4–6]. Метою дослідження стало вивчення морфологічних особливостей «молочних» мікровідкладень і механізмів мінералізації тканини раку молочної залози (РМЗ) з урахуванням експресії рецепторів секреторного білка остеопонтину (OPN).

Матеріал і методи. Дослідження проведено на тканині молочних залоз 30 жінок, прооперованих з приводу РМЗ. Зразки тканини РМЗ були розділені на дві групи: 1-ша (20 зразків) – мінералізована тканина РМЗ; 2-га (10 зразків) – тканина без вогнищ біомінералізації. Гістологічні зрізи забарвлювали гематоксилін-еозином і алізариним червоним S.

Імуногістохімічна реакція з метою виявлення цитоплазматичної експресії рецепторів OPN проходила в два етапи згідно зі стандартними рекомендаціями про проведення дослідження [7]. Оцінку експресії проводили напівкількісним методом з урахуванням частки

забарвлених клітин та інтенсивності їх забарвлення.

Морфометрію біомінералізації проводили з використанням програми Digimize. Морфологію біомінералізації вивчали на растровому електронному мікроскопі, оснащеному програмою VCU для перегляду морфологічних змін об'єктів дослідження.

Результати. Аналіз даних гістологічного дослідження показав, що серед усіх гістологічних форм РМЗ з наявністю біомінералізації переважає інфільтративний протоковий рак з високим ступенем злоякісності (Grade 3) згідно з класифікацією Scaff-Bloom-Richardson [8] (15 зразків). Серед інших форм були виявлені два зразки медулярного раку та три – інфільтративного протокового раку з помірним ступенем злоякісності (Grade 2). У контрольну групу (без мінералізації) увійшло по п'ять зразків інфільтративного протокового раку високого і помірного ступеня злоякісності.

При виявленні біомінералізації шляхом забарвлення парафінових зрізів встановлено, що вони мали різну форму: округлу, х-подібну, сферичну з обідком мінералізації та у вигляді подовжніх гранул (рис. 1).

Розташовувалися біомінералізати поодинокі та згруповані, як у стромальному, так і паренхіматозному компонентах пухлини, іноді внутрішньопотоково. За розмірами вони були різними – від ледь помітних вогнищ до утворень 0,4×0,4 см (рис. 2). Залежності між формою, розміром, видом розташування біомінералізації і видом РМЗ не виявлено ($p > 0,05$).

© А.М. Романюк, М.С. Линдін, Р.А. Москаленко, О.М. Гортинська, 2014

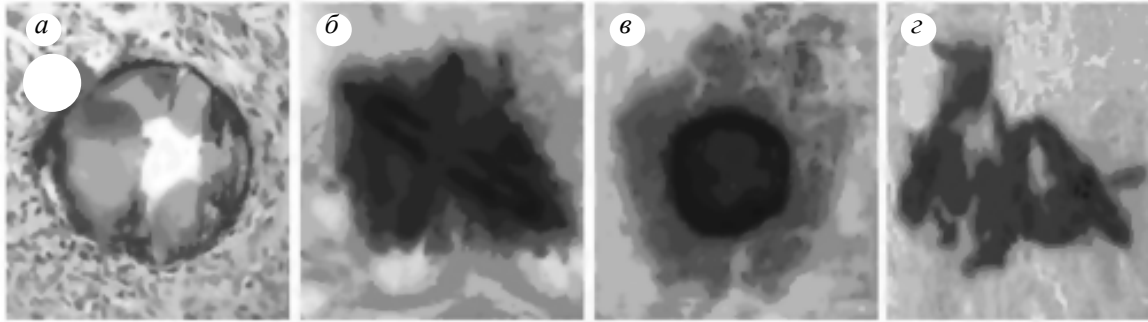


Рис. 1. Біомінералізати округлої форми (забарвлення гематоксилін-еозином), *a*; х-подібної форми (*б*), сферичної з обідком мінералізації (*в*), у вигляді поздовжніх гранул (*г*); *б* – *г* – забарвлення алізариновим червоним S, $\times 300$

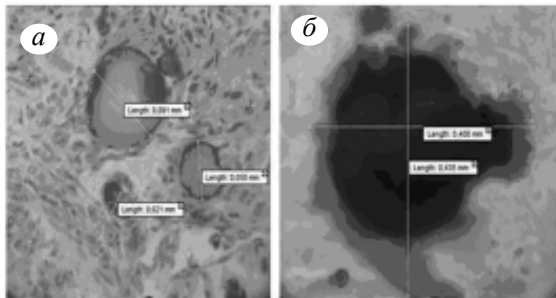


Рис. 2. Розташування біомінералізацій, забарвлених гематоксилін-еозином (*a*) та алізариновим червоним S (*б*), $\times 300$

лювались у коричневий колір (рис. 3, в), що пов'язано з неспецифічним зв'язуванням діамінобензидину зі структурою мінерального компонента.

При проведенні растрової електронної мікроскопії (рис. 4) встановлено, що кальцифікати представляють собою сферичні або неправильної форми утворення, які розташовуються в усіх складових пухлинної тканини (паренхімі та стромі). Зустрічаються поодинокі та згруповані біомінералізати.

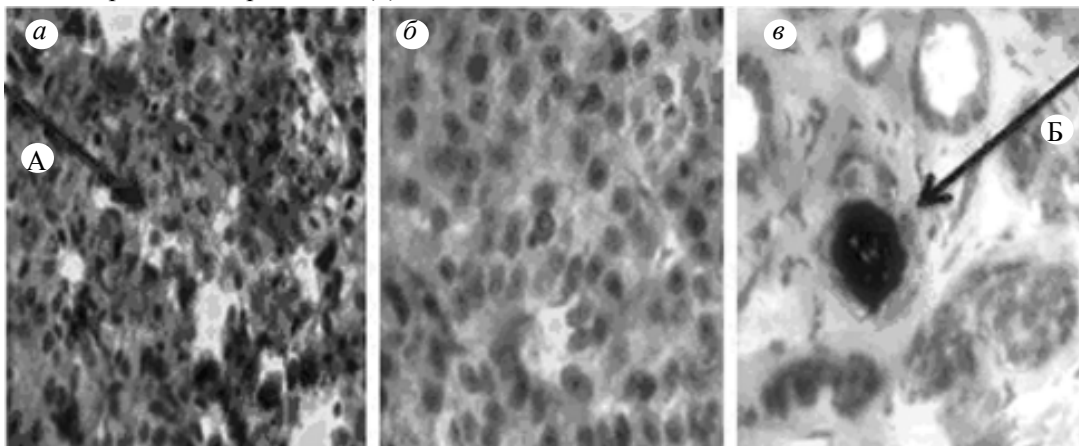


Рис. 3. Реакція тканини РМЗ на експресію OPN: *a* – позитивна, *б*, *в* – негативна; А – забарвлені клітини, Б – мінералізація, $\times 300$

За результатами імуногістографічного дослідження тканини РМЗ виявлено наступні ознаки експресії OPN:

у 80 % (12 зрізів) випадків РМЗ з біомінералізатами мала місце позитивна реакція щодо експресії OPN (рис. 3, а);

100 % випадків РМЗ без біомінералізацій були негативними при виявленні рецепторів OPN (рис. 3, б);

як при позитивній, так і негативній реакції щодо експресії OPN біомінералізати забарв-

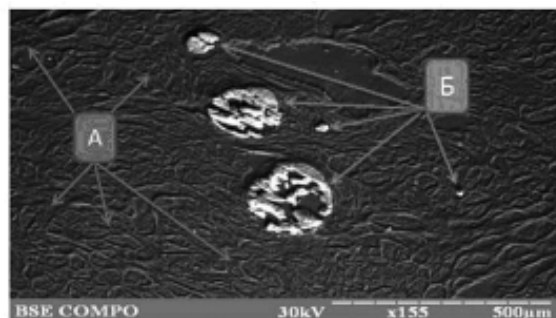


Рис. 4. Сканограма тканини РМЗ (А) та біомінералізацій (Б), $\times 155$

Висновки

1. Процес біомінералізації тканини молочної залози пов'язаний з високим ступенем якості непластичного процесу.
2. Відсутня залежність між формою, розміром, видом розташування біомінералізації і гістологічним видом раку молочної залози.

3. Експресія рецепторів остеопонтину тканиною раку молочної залози корелює з виявленням біомінералізації у пухлинній тканині.
4. У мінералізації тканини молочної залози приймають участь декілька факторів, серед яких важливе місце займає ендогенний синтез остеопонтину.

Література

1. New relationships between breast microcalcifications and cancer / R. Baker, K.D. Rogers, N. Shepherd, N. Stone // Br. J. Cancer. – 2010. – № 103. – P. 1034–1039.
2. Correlation of mammographic calcifications with Her-2/neu overexpression in primary breast carcinomas / X. Wang, L. Chao, L. Chen [et al.] // J. Digit Imaging. – 2008. – № 21. – P. 170–176.
3. Mammographic casting-type calcifications is not a prognostic factor in unifocal small invasive breast cancer: a population-based retrospective cohort study / E. Mansson, L. Bergkvist, G. Christenson [et al.] // J. Surg. Oncol. – 2009. – № 100. – P. 670–674.
4. Microcalcifications in breast cancer: novel insights into the molecular mechanism and functional consequence of mammary mineralisation / R.F. Cox, A. Hernandez-Santana, S. Ramdass [et al.] // British J. Cancer. – 2012. – № 106 (3). – С. 525–537.
5. *Faneyte I.F.* Expression of the breast cancer resistance protein in breast cancer / I.F. Faneyte, P.M. Kristel, M. Maliepaard // Clin. Cancer Res. – 2002. – № 8 (4). – С. 1068–1074.
6. *Furger K.A.* The functional and clinical roles of osteopontin in cancer and metastasis / K.A. Furger, R.K. Menon, A.B. Tuck // Curr. Mol. Med. – 2001. – № 1 (5). – С. 621–632.
7. *Петрова С.В.* Руководство по иммуногистохимической диагностике опухолей человека. / С.В. Петрова, Н.Т. Райхлина. – Казань, 2012. – 624 с.
8. Scarff-Bloom-Richardson (SBR) grading: a pleiotropic marker of chemosensitivity in invasive ductal breast carcinomas treated by neoadjuvant chemotherapy / S. Amat, F. Penault-Llorca, H. Cure [et al.] // Int. J. Oncol. – 2002. – № 20 (4). – P. 791–796.

А.М. Романюк, М.С. Лындин, Р.А. Москаленко, О.М. Гортинская

МОРФОЛОГИЯ БИОМИНЕРАЛИЗАТОВ В ТКАНИ РАКА МОЛОЧНОЙ ЖЕЛЕЗЫ И ЭКСПРЕССИЯ РЕЦЕПТОРОВ ОСТЕОПОНТИНА

Обследованы 30 женщин с раком молочной железы (РМЖ). Изучены морфологические особенности «молочных» микроотложений и механизмы минерализации тканей РМЖ с учетом экспрессии рецепторов секреторного белка остеопонтина. Установлено, что в минерализации ткани молочной железы задействовано несколько факторов, среди которых важное место занимает эндогенный синтез остеопонтина.

Ключевые слова: рак молочной железы, биоминерализация ткани, секреторный белок остеопонтин.

А.М. Romanyuk, M.S. Lyndin, R.A. Moskalenko, O.M. Gortinska

MORPHOLOGY OF BIOMINERALIZAT IN FABRIC OF CANCER OF SUCKLING GLAND AND EXPRESSION OF RECEPTORS OF OSTEOPONTIN

30 women are inspected with the cancer of suckling gland (RMZH). The morphological features of «sucklings» microproteopathy and mechanisms of mineralization of fabrics of CSG are studied taking into account expression of receptors of secretory albumen of osteopontin. It is set that a few factors among which an important place is occupied by the endogenous synthesis of osteopontin take part at mineralization of fabric of suckling gland.

Key words: cancer of suckling gland, biomineralization of fabric, secretory albumin of osteopontin.

Поступила 23.04.14