

## ОРТОПЕДІЯ І ТРАВМАТОЛОГІЯ

УДК 616.711.1-007.55-089.22-073.75

*Г.Г. Голка, О.Г. Фадеев, О.В. Рябов, Д.А. Истомин, А.А. Олейник**Харьковский национальный медицинский университет***РЕНТГЕНОМЕТРИЧЕСКИЙ АНАЛИЗ КИНЕМАТИКИ ШЕЙНЫХ ПОЗВОНОЧНЫХ СЕГМЕНТОВ ПРИ ОРТЕЗИРОВАНИИ БОЛЬНЫХ С ДЕГЕНЕРАТИВНОЙ НЕСТАБИЛЬНОСТЬЮ**

Проведён рентгенометрический анализ кинематики шейных позвоночных сегментов у 23 больных с дегенеративной нестабильностью, которым выполнялись функциональные спондилограммы до и во время фиксации их ортезами. Показано, что ортезирование у пациентов с дегенеративной нестабильностью шейного отдела позвоночника приводило к нормализации кинематических характеристик, уменьшая тем самым величину нестабильности, что способствовало повышению опороспособности позвоночных сегментов, помогая активным стабилизаторам (мышцам) с меньшей затратой энергии и сил их сокращений обеспечить замыкание сегментов не в положении крайней деформации, а в условиях умеренного натяжения пассивных стабилизаторов (дисков, связок и капсул суставов).

**Ключевые слова:** ортезирование, кинематика, шейный позвоночный сегмент.

Шейные ортезы широко используются при лечении заболеваний шейного отдела позвоночника, особенно дегенеративной нестабильности шейных позвоночных сегментов [1–4].

Патогенетически дегенеративная нестабильность связана с нарушением функции пассивных (связки, капсулы суставов, межпозвоночные диски) и активных (мышцы) стабилизаторов и системы сенсорно-моторного управления движения позвонков [5].

Применение ортезирования при лечении дегенеративной нестабильности требует знания механизма лечебного действия шейных ортезов. Поэтому целью исследования было изучение кинематических характеристик шейных позвоночных сегментов у больных с дегенеративной нестабильностью до и во время фиксации их ортезами.

**Материал и методы.** Изучали функциональные рентгенограммы шейного отдела позвоночника 23 больных с дегенеративной

нестабильностью, которые выполняли до и во время фиксации их ортезами. Ортезирование проводилось тремя гильзовыми ортезами трёх модификаций: КРО-40, КРО-40 Г и КРО-40 М, изготовленными из пенополиэтилена. Отличительными признаками этих модификаций была различная степень охвата ими верхней части грудины.

На функциональных рентгенограммах измеряли объём угловой подвижности  $\varphi$ , показатель нестабильности  $\Delta x$  и его составляющие: смещение позвонков за счёт прямого сдвига  $r_x$  и смещение задненижнего угла тела позвонка при развороте  $L_x$  в центре вращения.

Рентгенометрический показатель нестабильности сегмента определяли по величине смещения задненижнего угла тела вышележащего позвонка относительно ординаты перпендикуляра, восстановленного к верхней плоскости нижележащего позвонка в точке  $O$  его задневерхнего угла (рис. 1).

© Г.Г. Голка, О.Г. Фадеев, О.В. Рябов и др., 2013

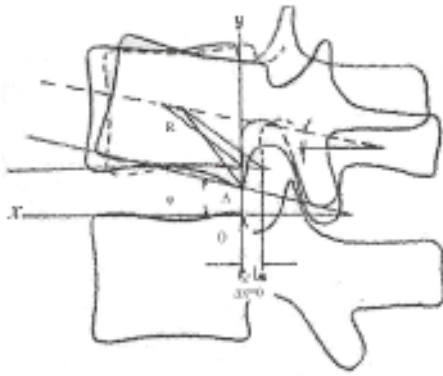


Рис. 1. Кинематические параметры позвоночного сегмента в сагиттальной плоскости:

$xOy$  – прямоугольная система координат с началом в точке  $O$ ;

$A$  – точка смещения (задненижний угол тела смещающегося позвонка) при разгибании;

$C$  – геометрический центр тела позвонка;

$R$  – расстояние от  $C$  до  $A$ ;  $\alpha$  – угол разворота тела позвонка вокруг  $C$  при разгибании

Перемещение позвонков при движении в сагиттальной плоскости складывается из величины прямого сдвига  $r_x$  и обратного направленного смещения задненижнего угла тела  $L_x$  при его развороте. Величина  $\Delta x$  представляет собой алгебраическую сумму этих двух величин:  $\Delta x = r_x - L_x$ , то есть величина нестабильности пропорциональна величине прямого сдвига, а её уменьшение возможно путём либо уменьшения величины  $r_x$ , либо адекватного увеличения  $L_x$ .

Рентгенометрическое определение величин  $\Delta x$  и  $r_x$  позволяло выяснить для каждого сегмента, какова структура его нестабильности. Иными словами, нестабильность сегмента может быть связана либо с увеличением  $r_x$  при непропорциональном уменьшении  $L_x$ , либо величина  $r_x$  остаётся нестабильной, но  $L_x$  значительно уменьшается.

**Результаты и их обсуждение.** При изучении функциональных спондилограмм больных с дегенеративной нестабильностью было установлено, что объём угловой подвижности шейных позвоночных сегментов в ортезах значительно меньше, чем без них, особенно в среднешейных сегментах  $C3-4$ ,  $C4-5$ ,  $C5-6$  (рис. 2).

Нестабильность редко сопровождалась гипермобильностью сегментов, в то время как для функциональных блокад характерна гипомобильность сегментов.

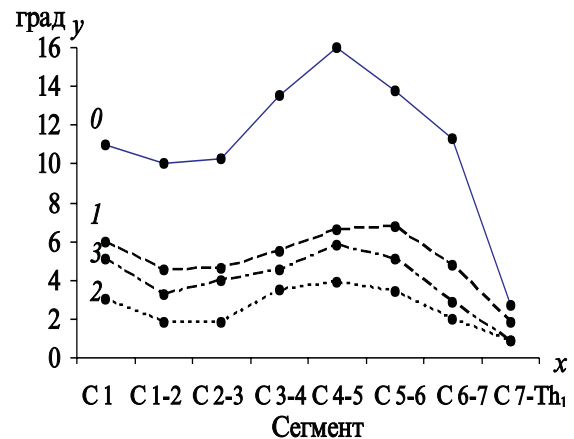


Рис. 2. Диаграмма угловой подвижности шейных позвоночных сегментов при дегенеративной нестабильности без ортеза (0) и в ортезах КРО-40 (1), КРО-40 Г (2), КРО-40 М (3)

У пациентов с дегенеративной нестабильностью предпочтительнее использовать гильзовые ортезы. Как при нестабильности, так и при функциональных блокадах ортезирование приводило к уменьшению объёма угловой подвижности шейных сегментов. Все виды гильзовых ортезов почти одинаково эффективно уменьшали величину угловой подвижности, а небольшие различия статистически несущественны.

Кривые нестабильности позвоночных сегментов до ортезирования и во время фиксации шейного отдела позвоночника ортезами при дегенеративной нестабильности приведены на рис. 3.

Как видим, величина нестабильности в ортезах при дегенеративной нестабильности значительно меньше, чем без них, особенно в сегментах  $C3-4$ ,  $C4-5$ ,  $C5-6$ .

Сведения об относительном уменьшении величины нестабильности в различных сегментах при фиксации ортезами представлены в таблице.

Из таблицы видно, что величина нестабильности  $\Delta x$  гораздо эффективнее уменьшается при ортезировании в средних шейных сегментах ( $C3-4$ ,  $C4-5$  и  $C5-6$ ), чем в верхнешейных и в переходном шейно-грудном сегменте, особенно в ортезе КРО-40Г.

Изменения величин  $r_x$  и  $L_x$  при дегенеративной нестабильности до и после ортезирования показаны на рис. 4 и 5.

Величина прямого сдвига  $r_x$  при нестабильности в ортезах в сегментах  $C3-4$ ,  $C4-5$  и

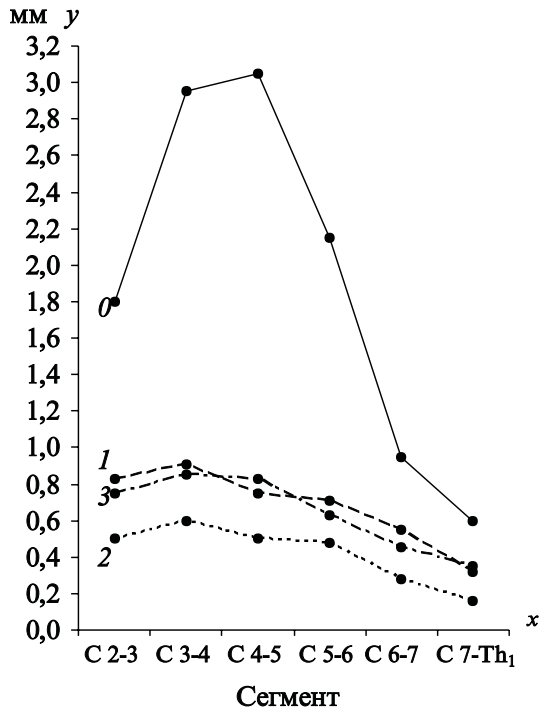


Рис. 3. Кривые нестабильности ( $\Delta x$ ) шейных позвоночных сегментов при дегенеративной нестабильности без ортеза (0) и в ортезах КРО-40 (1), КРО-40 Г (2), КРО-40 М (3)

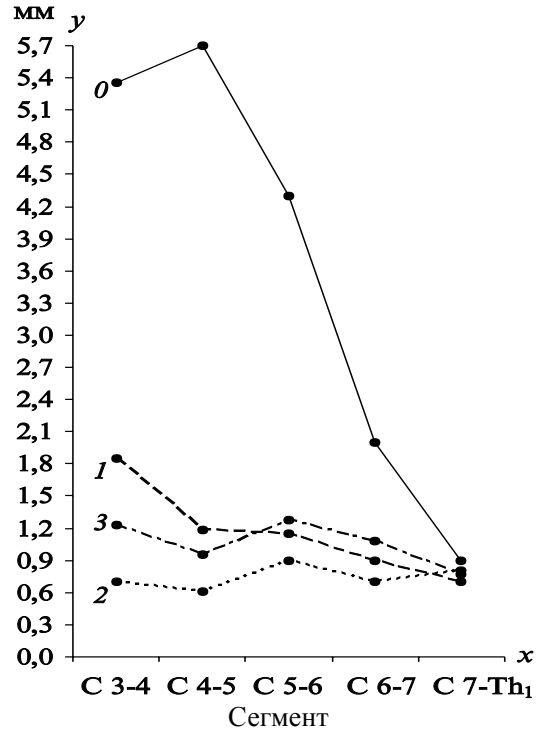


Рис. 4. Кривые величины прямого сдвига  $\gamma_x$  при дегенеративной нестабильности без ортеза (0) и в ортезах КРО-40 (1), КРО-40 Г (2), КРО-40 М (3)

*Относительное уменьшение величины  $\Delta x$  при дегенеративной нестабильности в ортезах (в % к величине  $\Delta x$  без ортеза)*

Ортезы	Позвоночные сегменты					
	C2-3	C3-4	C4-5	C5-6	C6-7	C7-Th1
КРО-40	51,7	59,5	75,6	67,1	45,1	41,0
КРО-40М	57,8	72,2	74,0	71,7	52,7	47,5
КРО-40Г	72,2	79,7	83,8	79,5	69,2	75,4

C5-6 на 12–24 % больше, чем без них, и на 58–100 % больше, чем при функциональных блокадах. Иными словами, функциональная блокада характеризовалась увеличением несущей способности и уменьшением величины прямого сдвига, а при нестабильности отмечалось снижение опороспособности сегмента с увеличением прямого сдвига.

Величина  $L_x$  то есть обратного смещения задненижнего угла тела позвонка путём его разворота вокруг геометрического центра меньше в ортезах, чем без них.

Таким образом, при дегенеративной нестабильности увеличение показателя  $\Delta x = \gamma_x - L_x$  связано как со значительным уве-

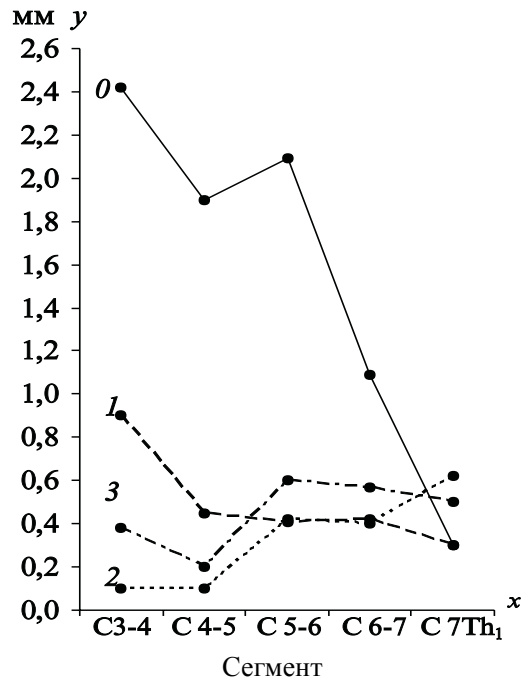


Рис. 5. Кривые величины обратно направленного смещения задненижнего угла тела позвонка  $L_x$  при дегенеративной нестабильности без ортеза (0) и в ортезах КРО-40 (1), КРО-40 Г (2), КРО-40 М (3)

личением прямого сдвига ( $r_x$ ), так и с уменьшением обратно направленного смещения задненижнего угла тела позвонка ( $L_x$ ).

Следовательно, для эффективного устранения нестабильности необходимо значительно уменьшить прямой сдвиг при умеренном уменьшении объёма угловой подвижности.

Шейные ортезы не вызывали растяжения межпозвонковых дисков и не снижали гравитационную нагрузку на диски. Даже переднезадние аппараты типа четырёхстержневой шины ЦИТО или аналогичной шины J. Pettу и U. Nickel при растяжении шейного отдела позвоночника приводили к выпрямлению лордоза, но не увеличивали высоту межпозвонковых дисков.

Клинические исследования показали, что ещё одним фактором лечебного действия шейных ортезов являлось их нейрорефлекторное воздействие: они существенно улучшали координированность работы мышц при активных движениях в шейном отделе позвоночника. Пациент при этом непроизвольно держал голову прямо, без резких некоординированных движений, что способствовало улучшению его состояния.

Примером могут служить функциональные спондилограммы больного с дегенеративной нестабильностью позвоночного сегмента С3-4 без ортеза и в ортезах (рис. 6).

Объём угловой подвижности  $\varphi$  с  $15^\circ$  уменьшился до  $2^\circ$ , величина нестабильности  $\Delta x$  и величина прямого сдвига  $r_x$  уменьшились до  $0^\circ$ .

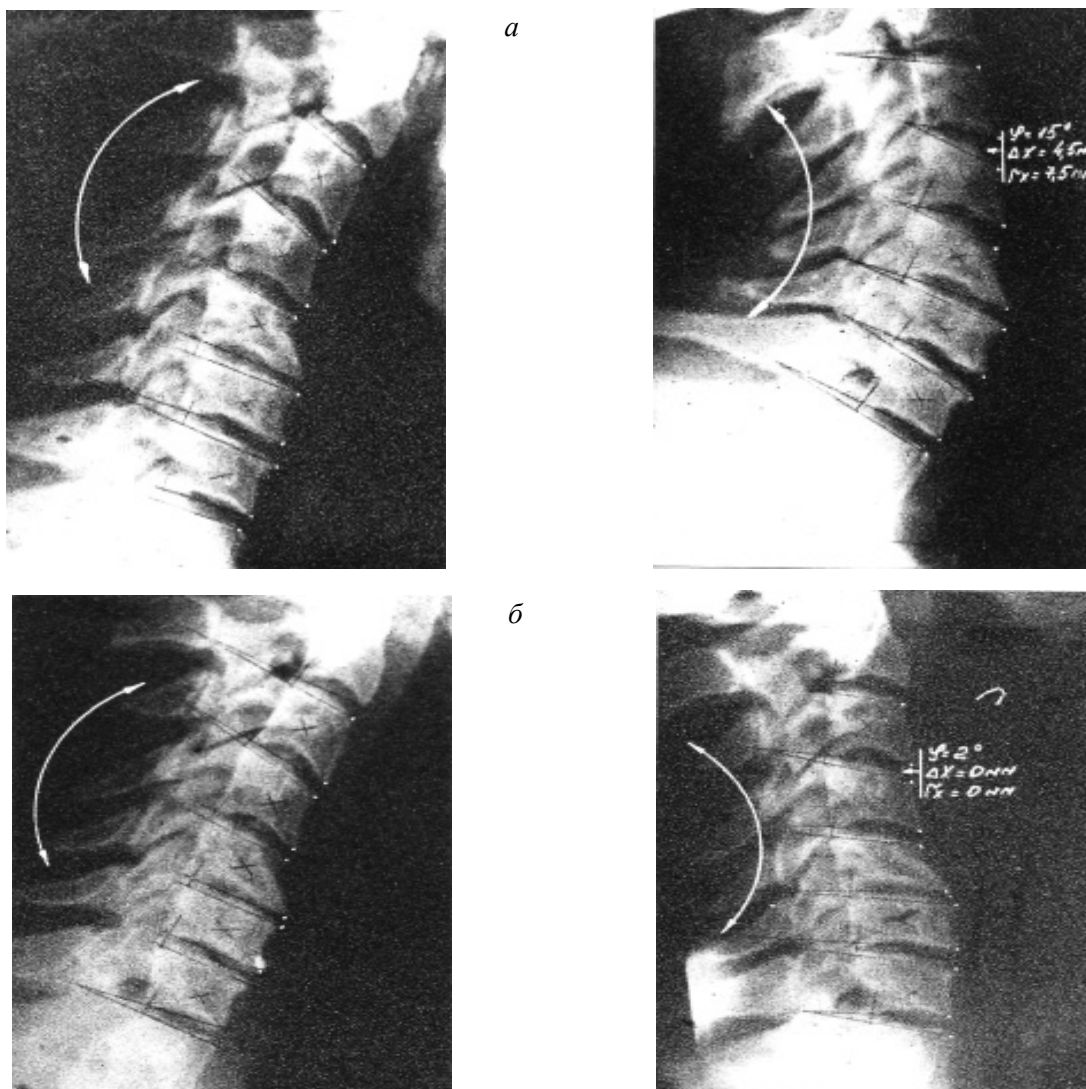


Рис. 6. Функциональные спондилограммы больного с дегенеративной нестабильностью позвоночного сегмента С3-4 без ортеза (а) и в ортезе КРО-40Г (б)

**Выводы**

Рентгенометрический анализ кинематики шейных позвоночных сегментов при ортезировании больных с дегенеративной нестабильностью свидетельствует о нормализации кинематических характеристик – уменьшении величины линейных и угловых смещений позвонков, что приводило к значительному уменьшению величины нестабильности. Ортезирование при лечении больных с дегенеративной нестабильностью шейного отдела позвоночника позволяло значительно повысить

опороспособность позвоночных сегментов, что связано с уменьшением объема угловой подвижности и величины прямого сдвига.

Лечебный эффект ортезирования состоял в том, что при дегенеративной нестабильности ортезы существенно повышали опороспособность позвоночных сегментов, помогая активным стабилизаторам (мышцам) с меньшей затратой энергии и сил их сокращений обеспечить замыкание сегментов не в положении крайней деформации, а в условиях умеренного натяжения пассивных стабилизаторов (дисков, связок и капсул суставов).

**Список литературы**

1. Попсуйшапка А.К. Экспресс-ортезирование при заболеваниях и повреждениях опорно-двигательного аппарата / А.К. Попсуйшапка, Я.И. Бойко // Библ. практ. врача. – Ортопедия. – К.: Здоров'я, 1989. – 76 с.
2. Тимченко И.Б. Основные этапы развития ортезирования в институте им. проф. М.И. Ситенко / И.Б. Тимченко, А.А. Дынник // Ортопедия, травматология и протезирование. – 2008. – № 2. – С. 127–134.
3. Пат. 36493 UA, МПК А61F 5/01. Пристрій для фіксації шийного відділу хребта / Тимченко І.Б., Грунтовський Г.Х., Шевченко С.Д., Диннік О.А., Голухова А.Г., Трубаєва Т.В., Ковбаса Т.К., Сосніна Ю.К. – № u200807314; заявл. 27.05.2008; опубл. 27.10.2008, Бюл. № 20.
4. Пат. 68983 UA, МПК 7 А61F 5/01, 61F5/055. Головоутримувач/ Бариш О.Є., Корж М.О., Грунтовський Г.Х., Тимченко І.Б., Ковбаса Т.К., Трубаєва Т.В., Голухова А.Г., Диннік О.А. – № 20031110584; заявл. 24.11.2003; опубл. 16.08.2004, Бюл. № 8.
5. Корж Н.А. Патогенетическая классификация дегенеративных заболеваний позвоночника / Н.А. Корж, А.И. Продан, А.Е. Барыш // Ортопед. травматол. – 2004. – № 3. – С. 5–13.

**G.G. Golka, O.G. Fadeev, O.V. Ryabov, D.A. Istomin, A.A. Oleynik**

**РЕНТГЕНОМЕТРИЧНИЙ АНАЛІЗ КІНЕМАТИКИ ШИЙНИХ ХРЕБТОВИХ СЕГМЕНТІВ ПРИ ОРТЕЗУВАННІ ХВОРИХ З ДЕГЕНЕРАТИВНОЮ НЕСТАБІЛЬНІСТЮ**

Проведено рентгенометричний аналіз кінематики шийних хребтових сегментів у 23 хворих з дегенеративною нестабільністю, яким виконувалися функціональні спондилограми до і під час фіксації їх ортезами. Показано, що ортезування у пацієнтів з дегенеративною нестабільністю шийного відділу хребта приводило до нормалізації кінематичних характеристик, зменшуючи тим самим величину нестабільності, що сприяло підвищенню опороспроможності хребтових сегментів, допомагаючи активним стабілізаторам (м'язам) з меншою витратою енергії і сил їх скорочень забезпечити замикання сегментів не в положенні крайньої деформації, а в умовах помірного натягу пасивних стабілізаторів (дисків, зв'язок і капсул суглобів).

**Ключові слова:** ортезування, кінематика, шийний хребтовий сегмент.

**G.G. Golka, O.G. Fadeev, O.V. Ryabov, D.A. Istomin, A.A. Oleynik**

**RENTGENOMETRIC ANALYSIS OF THE KINEMATICS OF CERVICAL SPINE SEGMENTS WITH ORTHOTICS PATIENTS WITH DEGENERATIVE INSTABILITY**

The authors made a radiometric analysis of the kinematics of the cervical spine segments in 23 patients with degenerative instability, which performs functional spondylograms before and during fixation with orthosis. It have shown that orthotics in patients with degenerative instability of the cervical spine resulted in normalization of the kinematic characteristics, thereby reducing the amount of instability, thereby improving the supporting ability of the spinal segment, helping active stabilizers (muscles) with less expenditure of energy and power cuts to ensure the closure of their segments is not in position at the deformation, and under moderate tension passive stabilizers (discs, ligaments and joint capsules).

**Key words:** orthosis, kinematic, cervical spine segments.

Поступила 23.05.13