

УДК 616.716.85/.87-001-085.357-092.9

А.Г. Гулюк, Е.В. Желнин

*ГУ «Институт стоматологии НАМН Украины», г. Одесса
Харьковский национальный медицинский университет*

ПРОВСПАЛИТЕЛЬНЫЕ ЦИТОКИНЫ ПРИ ТРАВМЕ АЛЬВЕОЛЯРНОЙ КОСТИ У КРЫС В УСЛОВИЯХ ВВЕДЕНИЯ ДЕКСАМЕТАЗОНА

На двух моделях посттравматической регенерации альвеолярной кости изучены маркёрные провоспалительные цитокины ИЛ-1 α , ФНО- α , ИЛ-8 в крови крыс на 7-е – 45-е сутки после травмы. Посттравматическая регенерация альвеолярной кости у крыс без предшествующей костной патологии сопровождается кратковременным повышением содержания провоспалительных цитокинов в крови: ИЛ-1 α и ИЛ-8 на 14-е сутки, ФНО- α на 7-е – 14-е сутки после травмы. Посттравматическая регенерация альвеолярной кости у крыс в условиях предварительного введения дексаметазона характеризуется изменениями цитокинового профиля в сторону увеличения концентрации всех цитокинов и удлинения периода их обнаружения в крови (ИЛ-1 α , ИЛ-8). Определение концентрации маркёрных провоспалительных цитокинов может быть использовано для прогнозирования процессов регенерации костной ткани при травмах челюстно-лицевой области.

Ключевые слова: альвеолярная кость, посттравматическая регенерация, провоспалительные цитокины.

Процессы посттравматической регенерации костной ткани обеспечиваются системными (гормональными) и локальными регуляторами. И если роль системных регуляторов можно считать в достаточной степени изученной, то роль локальных, продуцируемых самими клетками, требует изучения. Среди локальных регуляторов процессов регенерации костной ткани заслуживают внимания провоспалительные цитокины ИЛ-1 и ФНО- α , индуцирующие процессы костной резорбции [1]. Кроме того, самыми последними исследованиями установлена роль ИЛ-8 в хронизации процессов заживления [2].

В современных условиях широкого распространения остеопороза и других метаболических нарушений кости назрела необходимость исследований механизмов регенерации костной ткани при травмах челюстно-лицевой области на фоне остеопенических состояний.

Целью данного исследования явилось изучение маркёрных провоспалительных цитокинов ИЛ-1 α , ФНО- α и ИЛ-8 при посттравматической регенерации альвеолярной кости у крыс в условиях введения дексаметазона.

Материал и методы. Исследования проведены на 70 половозрелых крысах-самцах линии WAG, разделённых на четыре группы. Животным 1-й опытной группы (n=24) ежедневно внутримышечно вводили дексаметазон в дозе 1,675 мг/кг в течение двух недель [3], а через две недели наносили травматическое повреждение нижней челюсти в виде перфорационного (сквозного дырчатого) дефекта диам. 2 мм [4]. Крысам 2-й опытной группы (n=26) ежедневно внутримышечно вводили изотонический раствор в объёме, эквивалентном раствору дексаметазона, в течение двух недель и спустя две недели наносили такое же травматическое повреждение нижней челюсти, как и крысам 1-й группы. Животным 1-й и 2-й

© А.Г. Гулюк, Е.В. Желнин, 2013

груп проводили оперативное вмешательство под общим наркозом (аминазин 10 мг/кг, кетамин 50 мг/кг) в условиях асептики и антисептики и выводили из эксперимента на 7, 14, 28 и 45-е сутки. Выбор сроков исследований базировался на классификации стадийности репаративного остеогенеза у крыс [5]. У крыс 3-й контрольной группы (n=12) остеопороз вызывали ежедневным внутримышечным введением дексаметазона в дозе 1,675 мг/кг в течение двух недель. Четвёртую группу (n=8) составили интактные крысы. Животных всех групп выводили из эксперимента с соблюдением требований «Европейской конвенции о защите позвоночных животных, используемых в экспериментальных и других научных целях» (Страсбург, 1986). Содержание ИЛ-1α, ФНО-α и ИЛ-8 в периферической крови определяли иммуноферментным методом на иммуноферментном анализаторе «Labline-90» (Австрия) согласно прилагаемой инструкции.

Результаты исследований обработали методами вариационной статистики [6].

Результаты и их обсуждение. На 14-е сутки после механического повреждения челюсти уровень ИЛ-1α превышал норму (интактные крысы) в 3,1 раза (рис. 1). Во все остальные сроки колебания в содержании ИЛ-1α находились в пределах нормы.

Как показали проведённые нами ранее исследования [7], под влиянием двухнедельного введения дексаметазона у крыс развиваются нарушения альвеолярной кости остеопоретического характера, сопровождающиеся повышением уровня всех маркерных провоспалительных цитокинов, из которых достоверным оказался уровень ИЛ-1α. Поэтому для корректности исследований нами приведены уровни ИЛ-1α, ФНО-α и ИЛ-8 в группе с остеопорозом до травмы.

В ответ на травму челюсти у животных с остеопорозом (1-я группа) уровень ИЛ-1α повышается как в сравнении с нормой, так и с показателями 2-й опытной группы во все временные сроки после травмы – с 7-х по 45-е сутки, и достигает максимальных значений на 14-е сутки, когда уровень ИЛ-1α в сыворотке крови превышал норму в 4,3 раза, а соответствующий показатель 2-й группы – в 1,4 раза.

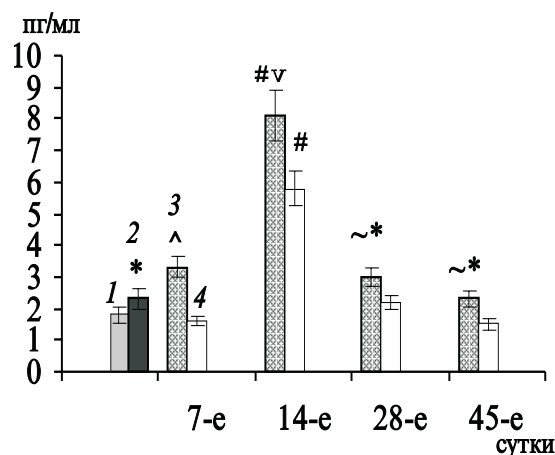


Рис. 1. Содержание ИЛ-1α в сыворотке крови крыс разных групп после травмы альвеолярной кости: 1 – интактные; 2 – остеопороз; 3 – остеопороз + травма; 4 – травма.

Достоверность различий по сравнению с интактными животными: * p<0,05; # p<0,01; v p<0,001. Достоверность различий между 3-й и 4-й группами: ~ p<0,05; ^ p<0,02.

Здесь и на рис. 2 и 3

Во 2-й группе крыс в ответ на травму челюсти уровень ФНО-α в сыворотке крови возрастал на 7-е и 14-е сутки в 1,6 и 1,8 раза соответственно по сравнению с уровнем интактных животных (рис. 2). В эти же сроки нарастает концентрация ФНО-α и в группе с травмой челюсти на фоне остеопороза. Так, на 7-е сутки содержание цитокина превышает норму в 1,8 раза, на 14-е – в 2 раза. Хотя во все последующие сроки концентрация ФНО-α в крови животных 1-й опытной группы несколько выше, чем во 2-й, достоверных различий в содержании данного цитокина

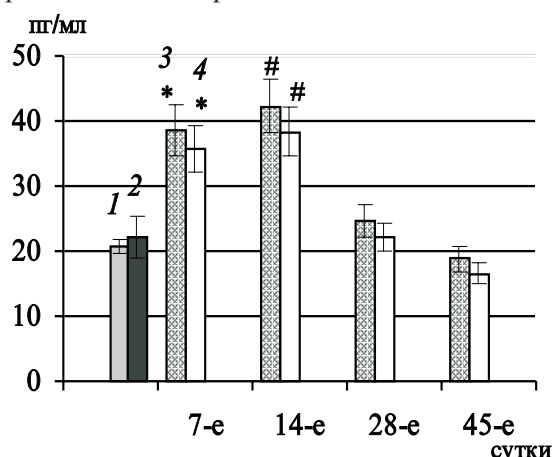


Рис. 2. Содержание ФНО-α в сыворотке крови крыс после травмы альвеолярной кости

в крови между группами не установлено. Пик увеличения ФНО- α , как и ИЛ-1 α , обнаруживается на 14-е сутки.

Уровень ИЛ-8 в сыворотке крови животных в ответ на травму повышается на 14-е сутки по сравнению с таковым у интактных животных, а во все остальные сроки достоверно не отличается от нормы (рис. 3). Наиболее выраженные изменения в концентрации ИЛ-8 в ответ на травму обнаружены у крыс 1-й группы. Здесь уровень цитокина превышал норму начиная с 14-х суток и до конца исследования (45-е сутки). В эти же сроки обнаруживали повышение уровня цитокина по сравнению с его уровнем во 2-й группе, что свидетельствует в пользу хронизации процессов заживления альвеолярной кости после её травмы в условиях предварительного введения дексаметазона [2].

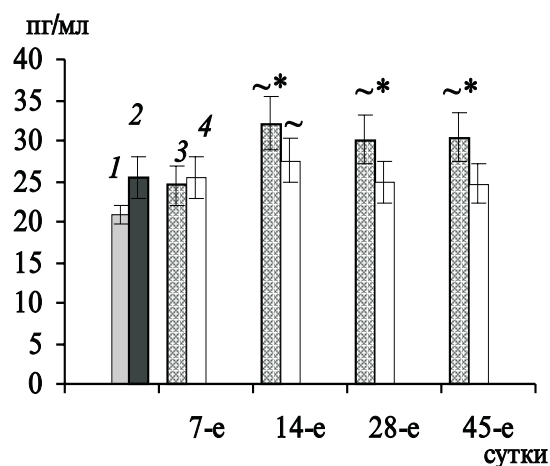


Рис. 3. Содержание ИЛ-8 в сыворотке крови крыс после травмы альвеолярной кости

Таким образом, маркёрные провоспалительные цитокины вовлечены в процессы репаративной регенерации альвеолярного отростка после механического повреждения. Это касается как случаев повреждения кости при нормальном состоянии пародонта, так и на фоне структурно-метаболических нарушений, в частности гормонального характера.

Вместе с тем, развитие травмы альвеолярного отростка в условиях дексаметазоновой патологии костной системы сопровождается более значительными и продолжительными изменениями цитокинового профиля.

Как следует из данных исследований, самым чувствительным оценочным тестом на костную патологию альвеолярного отростка, развивающуюся вследствие введения дексаметазона, оказался ИЛ-1 α . Только его концентрация достоверно повышалась через 2 недели после введения дексаметазона.

В целом провоспалительные цитокины в низких концентрациях необходимы для формирования очага воспаления. ИЛ-1 α и ФНО- α имеют первостепенное значение в развитии раневого процесса: обеспечивают хемотаксис лейкоцитов в очаг, активируют экспрессию других цитокинов (в том числе хемокина ИЛ-8, факторов роста), активируют макрофаги, фибробласты, отложения коллагена, участвуют в процессах ангиогенеза и ремоделирования [8]. Высокие концентрации ИЛ-1 α , ФНО- α , ИЛ-8 являются показателями хронизации воспаления при хронических раневых процессах [2, 9], вызывают развитие системных проявлений воспалительной реакции [10, 11]. Длительно протекающий воспалительный процесс рассматривается как фактор, ингибирующий и/или нарушающий процесс регенерации [12]. Как показали результаты наших исследований, наиболее выраженные изменения установлены со стороны ИЛ-1 α и ИЛ-8. Это может иметь значение для разработки прогностических критериев процессов регенерации при травмах челюстно-лицевой области и оценки эффективности фармакотерапии остеопений.

Выводы

1. Посттравматическая регенерация альвеолярной кости у крыс сопровождается кратковременным повышением содержания провоспалительных цитокинов в крови: ИЛ-1 α и ИЛ-8 на 14-е сутки, а ФНО- α на 7-е – 14-е сутки после травмы.

2. Посттравматическая регенерация альвеолярной кости у крыс в условиях введения дексаметазона характеризуется изменением цитокинового профиля в сторону увеличения концентрации всех цитокинов и удлинения периода их обнаружения в крови (ИЛ-1 α и ИЛ-8).

3. Определение концентрации маркёрных провоспалительных цитокинов может иметь

значение для прогнозирования процессов регенерации костной ткани при травмах челюстно-лицевой области.

Перспективность исследования. Окончательным ответом на возможность использования провоспалительных цитокинов для

прогнозирования посттравматической регенерации альвеолярной кости может стать сопоставление обнаруженных метаболических нарушений с морфологическими особенностями регенерации, что и составит цель наших дальнейших исследований.

Список литературы

1. Экспериментальный остеопороз / В.В. Поворознюк, Н.В. Дедух, Н.В. Григорьева, И.В. Гопкалова. – К., 2012. – 97 с.
2. Звягинцева Т.В. Метаболитотропная терапия хронических ран / Т.В. Звягинцева, И.В. Халин. – Харьков: Апостроф, 2011. – 180 с.
3. Yasear A. Y. Effect of dexamethasone on osteoclast formation in the alveolar bone of rabbits / A.Y. Yasear, S.A. Namouda // Iraqi J. Veterinary Sciences. – 2009. – Vol. 23, № 1. – P. 13–16.
4. Дедух Н.В. Регенерация костного дефекта при введении животным препарата остеогенон / Н.В. Дедух, А.М. Дурсунов, С.В. Малышкина // Ортопед. травматол. – 2004. – № 2. – С. 40–45.
5. Дедух Н.В. Регенерація кістки при аліментарному остеопорозі (експериментальне дослідження) / Н.В. Дедух, О.А. Нікольченко // Ортопедія, травматологія і протезування. – 2009. – № 2. – С. 34–40.
6. Гланц С. Медико-биологическая статистика / С. Гланц. – М.: Практика, 1998. – 459 с.
7. Желнин Е. В. Маркеры остеогенеза и их связь с процессами ремоделирования альвеолярной кости в эксперименте / Е. В. Желнин // Актуальні проблеми сучасної медицини: Вісник Укр. мед. стомат. акад. – 2012. – Т. 12, Вип. 4. – С. 126–130.
8. Grinell F. Fibronectin degradation in chronic wounds depends on the relative levels of elastase, a1 – proteinase inhibitor, and α 2-macroglobulin / F. Grinell, M. Zhu // J. Invest. Dermatol. – 1996. – Vol. 106. – P. 335–341.
9. Wlaschek M. Oxidative stress in chronic venous leg ulcers / M. Wlaschek, K. Scharffetter-Kocharek // Wound Rep. Reg. – 2005. – Vol. 13. – P. 452–461.
10. Martin P. Inflammatory cells during wound repair: the good, the bad and the ugly / P. Martin, S.J. Leibovich // Trends in Cell Biology. – 2005. – Vol. 15 (11). – P. 599–607.
11. Симбирцев А. С. Цитокиновая система регуляции защитных реакций организма / А. С. Симбирцев // Цитокины и воспаление. – 2002. – Т. 1, № 1. – С. 9–16.
12. Шехтер А.Б. Воспаление и регенерация / А.Б. Шехтер, В.В. Серов // Воспаление: [руководство для врачей] / под ред. В.В. Серова, В.С. Паукова. – М.: Медицина, 1995. – С. 200–218.

А.Г. Гулюк, Є.В. Желнін

ПРОЗАПАЛЬНІ ЦИТОКІНИ ПРИ ТРАВМІ АЛЬВЕОЛЯРНОЇ КІСТКИ У ЩУРІВ В УМОВАХ ВВЕДЕННЯ ДЕКСАМЕТАЗОНУ

На двох моделях післятравматичної регенерації альвеолярної кістки вивчені маркерні прозапальні цитокини ІЛ-1 α , ФНП- α , ІЛ-8 в крові щурів на 7-му – 45-ту добу після травми. Післятравматична регенерація альвеолярної кістки у щурів без попередньої кісткової патології супроводжується короточасним збільшенням вмісту прозапальних цитокинів у крові: ІЛ-1 α і ІЛ-8 на 14-ту добу, ФНП- α на 7-му – 14-ту добу після травми. Післятравматична регенерація альвеолярної кістки у щурів в умовах попереднього введення дексаметазону характеризується змінами цитокінового профілю у бік збільшення концентрації усіх цитокинів і подовження періоду їх виявлення в крові (ІЛ-1 α , ІЛ-8). Визначення концентрації маркерних прозапальних цитокинів може бути використано для прогнозування процесів регенерації кісткової тканини при травмах щелепно-лицьової ділянки.

Ключові слова: альвеолярна кістка, травма, прозапальні цитокини, дексаметазон.

A.G. Guliuk, Ye.V. Zhelnin

**PROINFLAMMATORY CYTOKINES IN ALVEOLAR BONE TRAUMA IN RATS
ON DEXAMETHASONE**

Marker proinflammatory cytokines IL-1 α , TNF- α , IL-8 in the blood were studied on two models of posttraumatic regeneration of alveolar bone in rats for 7–45 days after injury. Posttraumatic regeneration of alveolar bone in rats without prior bone disease was accompanied by a short-term increase in the content of proinflammatory cytokines in the blood: of IL-1 α and IL-8 on 14 day, TNF- α – for 7–14 days after injury. Posttraumatic regeneration of alveolar bone in rats with a preceding administration of dexamethasone was characterized by changes of cytokine profile in the direction of increasing the concentration of cytokines and lengthening the period of their detection in the blood (IL-1 α , IL-8). Determination of the concentration of marker proinflammatory cytokines can be used to prognose the regeneration of bone tissue trauma in maxillofacial region.

Key words: *alveolar bone, posttraumatic regeneration, proinflammatory cytokines.*

Поступила 06.02.13