

УДК 611.61-053.88

В.Ю. Вдовиченко, Р.С. Ворощук

Харьковский национальный медицинский университет

ТОПОГРАФИЧЕСКАЯ КЛАССИФИКАЦИЯ ПОЧЕЧНЫХ ПИРАМИД ЧЕЛОВЕКА

Предложена классификация почечных пирамид, которая может использоваться как для изучения пространственного расположения почечных пирамид, так и для исследования морфометрических параметров отдельных пирамид, а также для выработки наиболее рациональной тактики хирургического лечения при планировании органосохраняющих операций на почке.

Ключевые слова: почки, почечные пирамиды, топографическая координатная система классификация пирамид.

Стремительный рост современных цифровых технологий дает возможность получать виртуальные компьютерные модели внутренних органов и их структур, что позволяет создать информационную базу и производить моделирование органов и структур человеческого тела, в том числе и конкретного индивидуума на основании цифровых снимков КТ, УЗИ или МРТ и, таким образом, определять тактику и объем органащадящего оперативного вмешательства.

Использование методов компьютерной трехмерной визуализации применительно к почке и её структурам, получение трехмерных компьютерных моделей почки и почечных пирамид и применение системы топографических координат станет основой для индивидуального анатомического обоснования диагностики заболеваний почки, будет способствовать выбору оптимального консервативного лечения, разработке и индивидуальному планированию хирургических доступов и плана операций, расширению границ применения малоинвазивных операций с сохранением как можно больше здоровой части органа и уменьшением времени операции и выздоровления, а также разработке новых методов профилактики и диагностики заболеваний почки человека.

Материал и методы. Для исследования пространственного расположения пирамид почки человека в качестве морфологического материала были взяты 150 почек людей

зрелого и пожилого возраста обоих полов, погибших от несчастных случаев или умерших от болезней, не связанных с патологией мочевой системы. Определяли линейные и объемные морфометрические показатели каждого исследуемого органа. Использовали как стандартные методы анатомического исследования, так и позволяющие изучить топографию почечных структур: инъекционное чашечно-лоханочного комплекса почки смесью, содержащей самотвердеющую пластмассу, изготовление плоскопараллельных топографо-анатомических срезов почек в горизонтальной плоскости (рис. 1), компьютерная трехмерная реконструкция почечных пирамид – по данным цифровых откалиброванных изображений плоскопараллельных анатомических срезов почки (рис. 2), цифровая топометрия почечных пирамид по данным плоскопараллельных топографо-анатомических срезов почки в системе гео-топографических координат тела человека (по М.П. Бурых) и данным компьютерной трехмерной реконструкции почечных пирамид почки (программа «Virtual Anatomist»), статистическая обработка и математический анализ полученных данных.

В нашем исследовании система топографических координат была адаптирована для оценки секторной координатной топографии почечных пирамид в локальной системе координат почки человека (рис. 3).

Горизонтальные (аксиальные) плоскости, проходящие через определенные точки пер-

© В.Ю. Вдовиченко, Р.С. Ворощук, 2014




Рис. 1. Пластмассовый слепок чашечно-лоханочного комплекса (а) и плоскопараллельный срез препарата почки (б)

пендикулярно к оси почки человека, названы топографическими параллелями почки. Параллель, проведенная на уровне середины почечных ворот (P_0), была принята за экватор




Рис. 2. Трехмерная компьютерная реконструкция почечных пирамид, компьютерная анатомическая модель. Мужчина 56 лет:
1 – пирамиды верхнего конца почки;
2 – пирамиды среднего отдела (уровня ворот) почки; 3 – пирамиды нижнего конца почки

почки человека. По верхнему краю почечных ворот проведена верхняя параллель (P_4), по нижнему краю – нижняя параллель (P_8). Верхняя и нижняя почечные параллели условно разделяют почку человека на верхний, средний и нижний отделы. Самая проксимальная параллель (P_0) проводится по верхнему полюсу почки человека, самая дистальная (P_{12}) – по нижнему полюсу.

Для изучения топографии почечных пирамид опытным путем было установлено, что оптимальным является проведение в

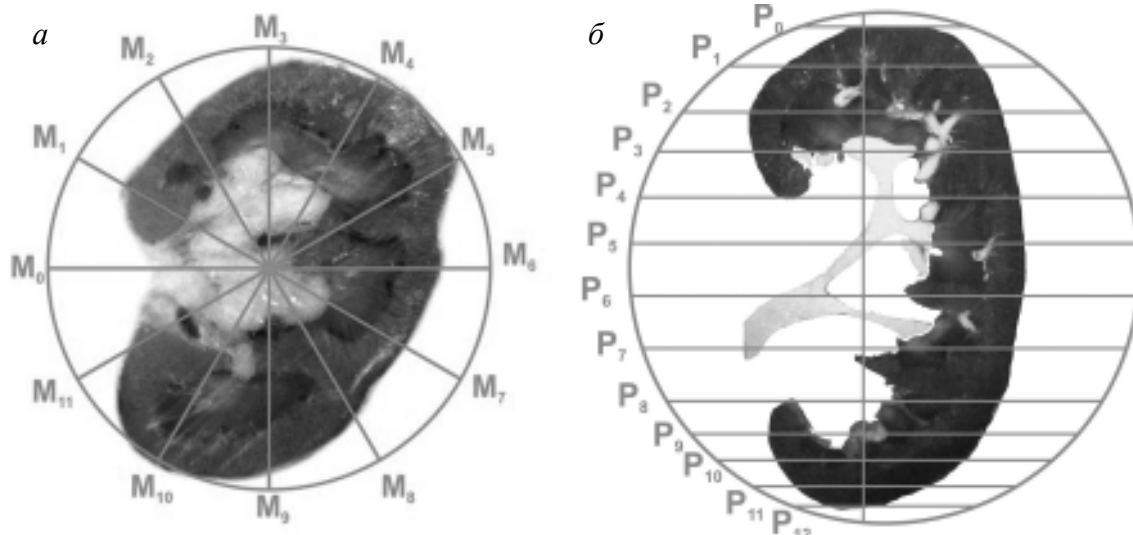


Рис. 3. Схема топографических координат почки человека:
а – топографические меридианы на горизонтальном срезе почки;
б – топографические параллели на фронтальном срезе почки

каждом отделе органа по три дополнительных параллели следующим образом. В верхнем отделе почки человека проводится дополнительная параллель P_2 на середине расстояния между параллелями P_0 и P_4 , остальные две P_1 и P_3 – на середине расстояния между параллелью P_2 , проксимальной параллелью P_0 и параллелью P_4 . В среднем отделе почки проводятся дополнительные параллели P_5 и P_7 на середине расстояния между параллелью P_6 , параллелями P_4 и P_8 . В нижнем отделе органа проводится дополнительная параллель P_{10} на середине расстояния между параллелью P_8 и дистальной параллелью P_{12} , остальные две параллели P_9 и P_{11} – на середине расстояния между параллелью P_{10} , дистальной параллелью P_8 и параллелью P_{12} . Таким образом, для изучения почечных пирамид предложено использовать 13 топографических параллелей почки человека.

Для изучения топографии почечных пирамид на каждом срезе и параллели предложено проводить меридианы с интервалом 30° , что является оптимальным для изучения топографии данных анатомических структур. Таким образом, для изучения почечных пирамид предложено использовать 12 анатомических меридианов почки человека, разделяющих почку на 12 почечных топографических секторов. За нулевой был принят меридиан, который проходил через середину расстояния между передним и задним краями почечных ворот на уровне топографического центра ворот почки P_6 . Все меридианы сходятся в точке, располагающейся на оси почки – линии, соединяющей верхний и нижний полюса почки (рис. 3). Топографические секторы, располагающиеся между меридианами, были обозначены как S_1 – между меридианами M_0 и M_1 , S_2 – между меридианами M_1 и M_2 и т. д., двенадцатый сектор S_{12} был расположен в промежутке между одиннадцатым и нулевым меридианами M_{11} – M_0 .

Результаты и их обсуждение. Как известно из литературы, каждая солитарная или сливная пирамида впадает в малую почечную чашку (МПЧ). При исследовании чашечно-лоханочного комплекса мы использовали классификацию МПЧ, предложенную проф. М.П. Бурых, которая включает: верхнюю

МПЧ, переднюю и заднюю верхнюю МПЧ, переднюю и заднюю среднюю МПЧ, переднюю и заднюю и нижнюю МПЧ, нижнюю МПЧ.

Общее количество МПЧ в одной почке колеблется от 3 до 20. В почках человека в нашем материале было выявлено от 8 до 20 почечных пирамид. Для проведения исследования пространственного расположения почечных пирамид была разработана и предложена рабочая классификация почечных пирамид в зависимости от места их расположения и места впадения почечного сосочка пирамиды в МПЧ. Она включает (рис. 4):

пирамиды верхнего конца почки (extremitas superior renalis): верхняя медиальная, superior medial (p_{ms}), верхняя латеральная, superior lateral (p_{ls}), верхняя передняя, superior anterior (p_{as}), верхняя задняя, superior posterior (p_{ps}) – *впадают в верхнюю МПЧ*; передняя верхняя медиальная, anterior superior medial (p_{msa}), передняя верхняя латеральная, anterior superior lateral (p_{lsa}) – *впадают в переднюю верхнюю МПЧ*; задняя верхняя медиальная, posterior superior medial (p_{msp}), задняя верхняя латеральная, posterior superior lateral (p_{lsp}) – *впадают в заднюю верхнюю МПЧ*; *пирамиды среднего отдела почки (в проекции ворот почки [hilum renale]):* передняя верхняя средняя (воротная) anterior superior gating (p_{hsa}), передняя нижняя средняя (воротная), anterior inferior gating (p_{hia}) – *впадают в переднюю среднюю МПЧ*; задняя верхняя средняя (воротная), posterior superior gating (p_{hsp}), задняя нижняя средняя (воротная), posterior inferior gating (p_{hip}) – *впадают в заднюю среднюю МПЧ*;

пирамиды нижнего конца почки (extremitas inferior renalis): нижняя медиальная, inferior medial (p_{mi}), нижняя латеральная, inferior lateral (p_{li}), нижняя передняя, inferior anterior (p_{ai}), нижняя задняя, inferior posterior (p_{pi}) – *впадают в нижнюю МПЧ*; передняя нижняя медиальная, anterior inferior medial (p_{mia}), передняя нижняя латеральная, anterior inferior lateral (p_{lia}) – *впадают в переднюю нижнюю МПЧ*; задняя нижняя медиальная, posterior inferior medial (p_{mip}), задняя нижняя латеральная, posterior inferior lateral (p_{lip}) – *впадают в заднюю нижнюю МПЧ*.




Рис. 4. Трехмерная компьютерная анатомическая модель почечных пирамид и чашечно-лоханочного комплекса по данным изображений серийных срезов изолированного криопрепарата левой почки, вид спереди. Чашечно-лоханочный комплекс инъецирован. Мужчина, 38 лет:

1 – верхняя передняя пирамида; 2 – верхняя медиальная пирамида; 3 – верхняя латеральная пирамида; 4 – верхняя задняя пирамида; 5 – групповая пирамида, состоящая из передней верхней медиальной и передней верхней латеральной пирамид; 6 – задняя верхняя латеральная пирамида; 7 – передняя верхняя средняя (воротная) пирамида; 8 – задняя верхняя средняя (воротная) пирамида; 9 – групповая пирамида, состоящая из передней нижней средней (воротной) и задней нижней средней (воротной) пирамид; 10 – групповая пирамида, состоящая из передней нижней латеральной и задней нижней латеральной пирамид; 11 – нижняя задняя пирамида; 12 – нижняя медиальная пирамида; 13 – нижняя передняя пирамида

Выводы

Предложенная классификация почечных пирамид может быть использована как для изучения пространственного расположения почечных пирамид, так и для исследования

морфометрических параметров отдельных пирамид, а также для выработки наиболее рациональной тактики хирургического лечения при планировании органосохраняющих операций на почке.

Литература

1. *Lofgren F.* Das topographische System der malpighischen Pyramiden der Menschenniere / F. Lofgren. – Lund: hakan ohlssons borttryckert, 1949. – 200 S.
2. *Бурых М.П.* Анализ количественно-пространственной организации пирамидно-чашечно-лоханочной системы почки человека / М.П. Бурых, В.Д. Зинченко, В.А. Шусь : материалы X Все-союзного съезда анатомов, гистологов и эмбриологов. – Полтава, 1995. – С. 61.
3. *Бурых М.П.* Функциональная морфология и морфометрическая классификация почечных чашек человека: метод вказівки до практичних занять студентів та лікарів-інтернів / М.П. Бурых, І.Я. Євтушенко, С.П. Шкляр. – ХДМУ, 1998. – 48 с.
4. *Semb C.* Partial resection of the kidney. Operative technique / C. Semb // Am. J. Roentgenol. – 2005. – Vol. 145, №. 2. – P. 315–319.
5. *Ворошук Р.С.* Применение метода воксельного анатомического моделирования в изучении анатомии и топографии почечных пирамид человека / Р. С. Ворошук // Український морфологічний альманах. – 2006. – № 4. – С. 40–45.

6. Пространственная реконструкция биологических объектов с помощью компьютерного моделирования / И.В. Твердохлеб, И.С. Хрипков, Л.А. Романенко [и др.] // Матер. III науч. конф. «Карповські читання» (11–14 квітня, 2006 р.). – Дніпропетровськ, 2006. – С. 57–59.

7. Vdovichenko V.Yu. Renal medulla anatomy based on virtual anatomical models of the human kidneys applying to the mini-invasive surgery planning / V.Yu. Vdovichenko, R.S. Voroshchuk, D.G. Shuba // Eur. J. of Medical Research. – 2007. – V. 12/Supplement IV. – P. 3.

8. Vdovichenko V.Yu. Voxalized anatomical models of the human kidney for surgery planning and anatomical study / V.Yu. Vdovichenko, R.S. Voroshchuk, D.G. Shuba // ISCOMS 2007 (м. Гронінген, 6–9 червня 2007 р.): зб. тез міжнар. наук. конф. студентів та молодих вчених. – Гронінген, 2007. – С. 296.

9. Vdovichenko V.Yu. Individual anatomy and topography of the human renal pyramids (voxalized anatomical modeling) / V.Yu. Vdovichenko, R.S. Voroshchuk, D.G. Shuba // 2nd International Scientific Interdisciplinary Congress for medical students and young doctors: зб. тез міжнар. наук. конф. студентів і молодих вчених. – Харків, 2009. – С. 101–102.

10. Пат. 54361 Україна. Спосіб діагностики топографо-анатомічного розташування ниркових пірамід відносно чашечково-мискового комплексу та великих судин нирки людини / Вдовіченко В.Ю., Ворошчук Р.С., Терещенко А.О. та ін. – Опубл. 10.11.10, Бюл. № 21.

В.Ю. Вдовіченко, Р.С. Ворошчук

ТОПОГРАФІЧНА КЛАСИФІКАЦІЯ НИРКОВИХ ПІРАМІД ЛЮДИНИ

Запропонована класифікація ниркових пірамід, яка може використовуватися як для вивчення просторового розташування ниркових пірамід, так і для дослідження морфометричних параметрів окремих пірамід, а також для розробки найбільш раціональної тактики хірургічного лікування при плануванні органозберігаючої операції на нирці.

Ключові слова: нирки, ниркові піраміди, топографічна координатна система класифікації пірамід.

V.Yu. Vdovichenko, R.S. Voroshchuk

TOPOGRAPHICAL CLASSIFICATION OF KIDNEY PYRAMIDS OF MAN

Offered classification of kidney pyramids, which can be used both for the study of spatial location of kidney pyramids and for research of morphometric parameters of separate pyramids, and also for making of the most rational tactic of surgical treatment at planning of surgical operations on a bud, with preservation of organ.

Key words: buds, kidney pyramids, the topographical co-ordinate system is classification of pyramids.

Поступила 19.03.14