

УДК 616.37:612.015.11:616–036.12]-092.9

О.В. Николаева, М.В. Ковальцова, Н.И. Горголь, С.В. Татарко, Л.Г. Огнева

Харьковский национальный медицинский университет

МОРФОФУНКЦИОНАЛЬНАЯ ХАРАКТЕРИСТИКА ПОДЖЕЛУДОЧНОЙ ЖЕЛЕЗЫ КРЫС ПРИ ХРОНИЧЕСКОМ СТРЕССЕ

На модели хронического иммобилизационного стресса в поджелудочной железе беременных крыс установлены явления гиперхроматоза, маргинации хроматина, кариолизиса, кариопикноза и кариорексиса в ядрах экзокриноцитов, перестройка эндокринного аппарата, дистрофические изменения цитоплазмы и дегенеративные изменения ядер эндокриноцитов, апоптоз и признаки снижения морфофункциональной активности секретирующих клеточных элементов поджелудочной железы, гемодинамические и гемореологические нарушения, увеличение объёма стромального компонента с признаками начинающегося фиброза. Выявленные дегенеративно-дистрофические изменения клеток островков Лангерганса свидетельствуют о высоком риске развития у животных сахарного диабета I типа.

Ключевые слова: *поджелудочная железа, экспериментальный хронический иммобилизационный стресс, морфофункциональное состояние, экзокриноциты, эндокриноциты.*

Актуальной проблемой медицины являются функциональные нарушения поджелудочной железы, вызванные влиянием различных экзогенных патогенных факторов [1–3].

Современные условия жизни человека создают проблему длительного психического и физического напряжения. Стресс стал одним из неразлучных спутников человека [4], причём на сегодняшний день недостатков в стрессорах нет.

Влияние стресса на лабораторных животных нашло отражение в литературе. Так, есть данные о том, что у крыс при хроническом стрессе снижаются количество аденилатциклазы в крови [5], уровень глюкозы, гормона роста, адренкортикотропного гормона, в то время как уровни кортикостерона, инсулина, С-реактивного протеина не изменяются [6]. Н. Bates et al. [7] утверждают, что периодический стресс вызывает β -клеточную гиперплазию, а также способствует уменьшению количества β -клеток и увеличению α -клеток поджелудочной железы.

Несмотря на резкое усиление влияния на человека факторов стресса, патогенез негативных последствий стрессорного воздействия на поджелудочную железу остаётся всё ещё недостаточно изученным. В частности, это

касается морфологических изменений экзо- и эндокринной функций поджелудочной железы. Разработка этих вопросов имеет большое значение.

Целью исследования явилось изучение морфофункциональных особенностей поджелудочной железы у крыс при хроническом иммобилизационном стрессе.

Материал и методы. Изучено состояние поджелудочной железы 12 беременных крыс линии WAG/G Sto средней массой (215,0 \pm 2,5) г. Животным основной (1-й) группы на протяжении 60 дней моделировали хронический стресс путём ежедневной иммобилизации в специальных клетках-пеналах в разные часовые интервалы. Животные группы сравнения (2-я) находились в обычных условиях вивария. Крыс выводили из эксперимента сразу после рождения потомства с соблюдением морально-этических принципов работы на животных в соответствии с требованиями и нормами, типовым положением по вопросам этики МЗ Украины № 690 от 23.09.2009 г.

Для морфологического исследования из поджелудочной железы вырезали кусочки паренхимы и фиксировали их в 10%-ном растворе нейтрального формалина. Затем материал под-

© О.В. Николаева, М.В. Ковальцова, Н.И. Горголь и др., 2013

вергали стандартной проводке через спирты увеличивающейся концентрации, жидкость Никифорова (96%-ный спирт и диэтиловый эфир в соотношении 1:1), хлороформ, после чего заливали парафином. Из приготовленных блоков изготавливали серийные срезы толщиной $4-5 \cdot 10^{-6}$ м. Морфологическое исследование включало комплекс гистологических, морфометрических, гистохимических методов. Использовали рутинные методы окраски: пикрофуксином по ван Гизон, гематоксилином с эозином, по Маллори, Браше, реакции ШИК+Хейл и Фельгена–Россенбека.

Общий характер строения железы, наличие или отсутствие вторичных изменений (дистрофия, некроз), общее состояние стромального компонента (наличие или отсутствие отёка, его выраженность), состояние микроциркуляторного русла (полнокровие, малокровие), наличие или отсутствие воспалительной инфильтрации, её характер изучали под микроскопом Olympus VX-41 (Япония). Для выяснения взаимосвязей между стромой и паренхимой в железах различных исследуемых групп определяли средний относительный объём паренхимы и стромы в ограниченном поле зрения ($2,5 \cdot 10^{-7}$ м²) с использованием метода «полей».

Полученные данные статистически обрабатывали с использованием t-критерия Стьюдента. Различия величины считали статистически значимыми при $p < 0,05$ [8].

Результаты. По данным морфометрического исследования, относительный объём паренхиматозного компонента у животных обеих групп идентичен: у крыс 1-й группы – (71,1±4,8) % от общего объёма поджелудочной железы, у крыс 2-й группы – (71,4±5,0) %.

Относительный объём стромального компонента у крыс 1-й группы существенно ($p < 0,001$) больше, чем у крыс 2-й группы: соответственно (28,8±4,8) и (18,7±4,9) % от общего объёма поджелудочной железы. Указанные изменения свидетельствуют о развитии склеротических процессов в поджелудочной железе у животных, перенёвших хронический стресс.

У всех крыс 1-й группы, в отличие от животных группы сравнения, обнаружены выраженный отёк и полнокровие соединительной ткани, обусловленные микроциркуляторными нарушениями (сосуды расширены, переполнены кровью с явлениями стаза). Развивающаяся при этом гипоксия усугубляет нарушения

метаболизма в ткани железы, приводит к дисфункции панкреоцитов, что проявляется морфофункциональными изменениями экзо- и эндокринной части поджелудочной железы [9].

Для оценки морфофункционального состояния эндокринной части железы изучены средняя площадь ацинусов, качественные изменения ядер и цитоплазмы ациноцитов, выполнен гистохимический анализ ацинусов с определением в них РНК, ДНК, нейтральных мукополисахаридов и кислых гликозаминогликанов.

Анализ особенностей структурно-функционального состояния эндокринной части поджелудочной железы показал, что средняя площадь ацинусов у крыс 1-й группы значительно меньше ($p > 0,05$), чем у крыс 2-й: (747,01±2,15) и (750,49±1,08) мкм² соответственно. В отличие от крыс группы сравнения, у 33 % животных основной группы в ядрах экзокриноцитов отмечаются явления гиперхроматоза, маргинации хроматина, кариолизиса, кариопикноза и кариорексиса, у 100 % крыс отмечается усиление апоптоза.

Гистохимический анализ показал, что у животных 1-й группы в экзокриноцитах снижено содержание ДНК, РНК и нейтральных мукополисахаридов, что свидетельствует о снижении функциональной активности экзокринного отдела железы, в частности продукции белково-слизистого секрета.

Для оценки морфофункционального состояния эндокринной части поджелудочной железы изучены количество и форма островков Лангерганса, количество α - и β -клеток в них, качественные морфологические изменения цитоплазмы и ядер островков Лангерганса, выполнен гистохимический анализ островков Лангерганса с определением в них РНК, ДНК, нейтральных мукополисахаридов и кислых гликозаминогликанов. Морфометрические данные эндокринной части поджелудочной железы у экспериментальных животных представлены в таблице.

В обеих группах эндокринная часть железы представлена островками Лангерганса, которые дисперсно располагаются в её ткани, имеют преимущественно округлую или овальную форму, но в 1-й группе встречаются островки лентовидной формы. Средняя площадь островков и их количество у крыс основной группы достоверно меньше, чем у крыс группы срав-

Морфометрические данные эндокринной части поджелудочной железы у крыс исследуемых групп (M±m)

Показатель	1-я группа	2-я группа
S островков Лангерганса, мкм ²	10795,60±28,32	11682,40±74,7
Количество β-клеток в островке	141,20±1,16	154,50±0,89
Количество α-клеток в островке	50,60±0,41	55,20±0,35

Примечание. p<0,001.

нения, что свидетельствует об инволютивных изменениях в поджелудочной железе (рис. 1).

клеток островков Лангерганса. Количество β-клеток в островках у крыс 1-й группы в сред-

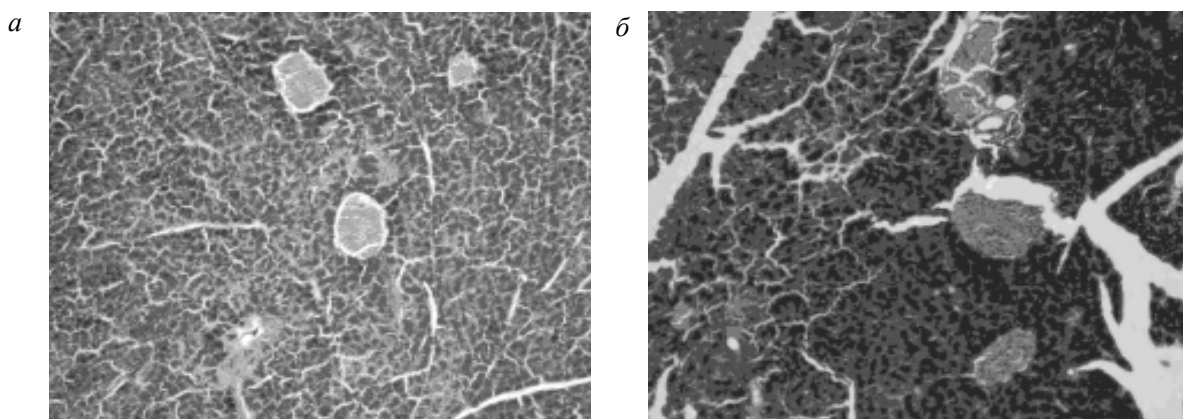


Рис. 1. Микрофотография островков Лангерганса основной группы (а) и группы сравнения (б): а – островки малочисленны, различных размеров; б – островки многочисленны, средних размеров, имеют преимущественно округлую или овальную форму.

Окраска по Маллори, × 100

У 66 % животных основной группы островки малочисленны, небольших размеров, с уменьшенным количеством эндокриноцитов и выраженной дистрофией: от дегрануляции вплоть до грубой вакуолизации цитоплазмы. Дегенеративно-дистрофические изменения клеток островков Лангерганса могут обусловить абсолютную инсулиновую недостаточность с развитием гипергликемического синдрома, что в клинике расценивается как сахарный диабет [10].

Вместе с тем, у 33 % крыс 1-й группы количество островков Лангерганса увеличено, при этом они крупные, многоклеточные. Вероятно, данный процесс отражает развитие компенсаторно-приспособительных процессов в эндокринной части поджелудочной железы у части подопытных животных (рис. 2).

У 100 % животных основной группы часть β-клеток имеет признаки грубой вакуолизации цитоплазмы, а в ядрах – признаки маргинации хроматина, гиперхроматоза, кариопикноза, кариорексиса и кариолизиса. По своим размерам данные эндокриноциты крупнее остальных

нем меньше, чем у крыс 2-й группы (таблица), что свидетельствует о частичном истощении β-клеток. Снижение количества β-клеток островков лежит в основе инсулиновой недостаточности, развития гипергликемии и клинической манифестации в виде сахарного диабета [10]. По периферии островков Лангерганса у крыс обеих групп располагаются овоидные α-клетки. У крыс основной группы их количество меньше, чем у крыс группы сравнения.

При гистологическом исследовании установлено, что у всех крыс 1-й группы в отличие от крыс 2-й группы часто обнаруживаются апоптотно изменённые α- и β-клетки, что отражает значимость негативного влияния стресса на эндокринный аппарат поджелудочной железы.

Уровень морфофункциональной активности α- и β-клеток основной группы ослаблен, о чём свидетельствуют интенсивность окрашивания на ДНК (+ –++) в ядрах и РНК (+ –++) в цитоплазме этих клеток. Подобных изменений в группе сравнения нет: ДНК (+++) и РНК (+++).

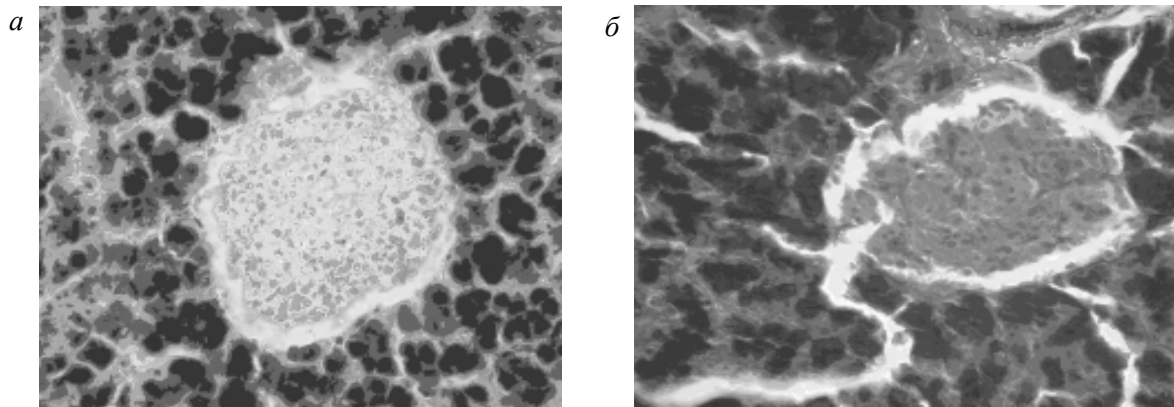


Рис. 2. Микрофотография островков Лангерганса основной группы (а) и группы сравнения (б): а – крупный, многоклеточный островок Лангерганса. Основную массу эндокриноцитов составляют β -клетки; б – островок Лангерганса средних размеров, состоит из скоплений эндокриноцитов и гемокапилляров, среди клеточного состава островка отчётливо дифференцируются α - и β -клетки. Окраска по Маллори, $\times 400$

У всех животных 1-й группы содержание кислых гликозаминогликанов (– – +) и нейтральных полисахаридов (+) ниже, чем у крыс 2-й группы (+++ и +++ соответственно).

Выводы

1. У всех беременных крыс при хроническом стрессе имеют место процессы дистрофии и деструкции экзо- и эндокринных клеток поджелудочной железы: явления гиперхроматоза, маргинации хроматина, кариолизиса, кариопикноза и кариорексиса в ядрах экзокриноцитов, перестройка эндокринного аппарата, дистрофические изменения цитоплазмы и дегенеративные изменения ядер эндокриноцитов, апоптоз и признаки снижения морфофункциональной активности секретирующих клеточных элементов поджелудочной железы, гемодинамические и гемореологические нарушения, увеличение объёма стромального компонента с признаками начинающегося фиброза.

2. Увеличение количества островков Лангерганса и их гипертрофия у части животных являются отражением компенсаторно-приспособительных процессов в эндокринном отделе поджелудочной железы.

3. Уменьшение количества и площади островков Лангерганса, уменьшение в них количества β -клеток, наличие дистрофических процессов в значительной части α - и β -клеток островков Лангерганса, увеличение количества апоптозно изменённых клеток и уменьшение их функциональной активности свидетельствуют о наступающем истощении эндокриноцитов, инволютивных нарушениях в поджелудочной железе, что может обусловить абсолютную инсулиновую недостаточность с развитием гипергликемического синдрома.

4. Изменения поджелудочной железы при хроническом стрессе у беременных крыс отражают высокий риск развития у них сахарного диабета I типа.

Список литературы

1. Ji C. Mechanisms of alcohol-induced endoplasmic reticulum stress and organ injuries / C. Ji // *Biochem. Res. Int.* – 2012. – № 17. – P. 26.
2. The emerging role of smoking in the development of pancreatitis / M. Alexandre, S.J. Pandol, F.S. Gorelick, E.C. Throver // *Pancreatology.* – 2011. – Vol. 11, № 5. – P. 469–474.
3. Thorens B. Of fat, β -cells, and diabetes / B. Thorens // *Cell Metab.* – 2011. – Vol. 5, № 14 (4). – P. 439–440.
4. Иордан А.Н. Влияние серотонинергической системы на показатели желудочной секреции у крыс при иммобилизационном стрессе: автореф. дис. ... канд. биол. наук: 14.00.70 / А.Н. Иордан. – М., 1998. – 23 с.

5. Yamaguchi K. Effects of a high fat diet and electric stress on adenylate cyclase activity and insulin release in isolated islets of Langerhans / K. Yamaguchi, A. Matsuoka // *Horm. Metab. Res.* – 1982. – Vol. 14, № 3. – P. 117–121.

6. Seckl J.R. Mechanisms of disease: glucocorticoids, their placental metabolism and fetal programming of adult pathophysiology / J.R. Seckl, M.C. Holmes // *Nat. Clin. Pract. Endocrinol. Metab.* – 2007. – Vol. 3, № 6. – P. 479–488.

7. Bates H.E. Adaptation to intermittent stress promotes maintenance of beta-cell compensation: comparison with food restriction / H.E. Bates, A. Sirek, M.A. Kiraly [et al.] // *Am. J. Physiol. Endocrinol. Metab.* – 2008. – Vol. 295, № 4. – P. 947–958.

8. Соціальна медицина та організація охорони здоров'я / під заг. ред. Ю.В. Вороненка, В.Ф. Москаленка. – Тернопіль: Укрмедкнига, 2000. – 680 с.

9. Курч Н.М. Морфобіохимические показатели поджелудочной железы при антенатальном воздействии этанолом / Н.М. Курч, О.З. Макртчан, В.Е. Высокогорский // Сб. научн. тр. «Актуальные вопросы биологии, медицины и экологии». – Томск. – 2004. – Т.3, № 1. – С. 106–107.

10. Зубрицкий М.Г. Изменение размеров островков Лангерганса и количества β -клеток при сахарном диабете II типа: морфологическое исследование / М.Г. Зубрицкий // *Современные проблемы клинической патоморфологии* : тез. Всерос. конф. – СПб., 2005. – С. 79–80.

О.В. Ніколаєва, М.В. Ковальцова, Н.І. Горголь, С.В. Татарко, Л.Г. Огнева
МОРФОФУНКЦІОНАЛЬНА ХАРАКТЕРИСТИКА ПІДШЛУНКОВОЇ ЗАЛОЗИ ЩУРІВ ПРИБРОНІЧНОМУ СТРЕСІ

На моделі хронічного іммобілізаційного стресу в підшлунковій залозі вагітних щурів встановлені явища гіперхроматозу, маргінації хроматину, каріолізу, каріопікнозу та каріорексису в ядрах екзокриноцитів, перебудови ендокринного апарату, дистрофічні зміни цитоплазми і дегенеративні зміни ядер ендокриноцитів, апоптоз і ознаки зниження морфофункціональної активності секретуючих клітинних елементів підшлункової залози, гемодинамічні і гемореологічні порушення, збільшення обсягу стромального компонента з ознаками фіброзу, що починається. Виявлені дегенеративно-дистрофічні зміни клітин острівців Лангерганса свідчать про високий ризик розвитку у тварин цукрового діабету I типу.

Ключові слова: підшлункова залоза, експериментальний хронічний іммобілізаційний стрес, морфофункціональний стан, екзокриноцити, ендокриноцити.

O.V. Nikolayeva, M.V. Kovaltsova, N.I. Gorgol, S.V. Tatarko, L.G. Ognieva
MORPHOFUNCTIONAL CHARACTERISTICS OF RAT PANCREAS IN CHRONIC STRESS

In the model of chronic immobilization stress in the pancreas of pregnant rats we have detected phenomena of hyperchromatosis, margination of chromatin karyolysis, karyopyknosis and karyorrhexis in the exocrine cells nuclei, the restructuring of the endocrine system, degenerative changes in the cytoplasm and in endocrine cells nuclei, apoptosis and reduction of the signs of morphological and functional activity of the pancreas secreting cell elements, hemodynamic and rheological disorders, increase in stromal component with signs of incipient fibrosis. We revealed degenerative-dystrophic changes in the cells of islets of Langerhans which is evident of a high risk for type I diabetes in rats.

Key words: pancreas, experimental chronic immobilization stress, morphofunctional state, exocrinocytes, endocrinocytes.

Поступила 24.04.13