

УДК 616.314.163-08

Ю.В. Фоменко

Харьковский национальный медицинский университет

ПРИМЕНЕНИЕ ТЕХНОЛОГИИ ENDO-EXPRESS И SAFE-SIDER ПРИ ПОВТОРНОМ ЭНДОДОНТИЧЕСКОМ ЛЕЧЕНИИ ЗУБОВ, РАНЕЕ ЗАПЛОМБИРОВАННЫХ РЕЗОРЦИН-ФОРМАЛИНОВЫМ МЕТОДОМ

Перелечивание зуба, первоначальное эндодонтическое лечение которого выполнено резорцин-формалиновой смесью, сопряжено со многими трудностями и в ряде случаев не может гарантировать положительного исхода даже при современном развитии эндодонтии. Однако применение системы инструментов Safe-Sider и эндодонтического наконечника Endo-Express существенно облегчает прохождение, расширение и очистку корневых каналов, что способствует успешному лечению и благоприятному прогнозу при повторном эндодонтическом вмешательстве.

Ключевые слова: перелечивание зуба, корневой канал, использование системы Safe-Sider.

Ситуации, требующие повторного эндодонтического вмешательства, не являются редкостью. Длительное время в нашей стране лечение многокорневых зубов проводили ампутационным методом с применением фенол-формальдегидов. Причина его популярности состояла в том, что корневые каналы якобы не требовали сложной инструментальной обработки, поскольку данные препараты обладали антисептическими свойствами, губительными для микрофлоры. Метод был прост и экономически выгоден. Лечение осложнённого кариеса моляра возможно было завершить за 20–30 минут в одно посещение. Однако если при использовании указанного метода корневой канал не пломбировали до верхушки корня, то в 85 % случаев возникали деструктивные изменения в периапикальной костной ткани [1]. Такая тактика лечения привела к тому, что на сегодняшний день большому количеству пациентов показано повторное эндодонтическое вмешательство.

В 80-х годах в эксперименте была доказана цитотоксичность, мутагенность и канцерогенность формокрезола и формальдегида, а также возможность системного распределения формальдегида при пульпотомии

(в периодонте, крови, лимфатических узлах, почках, печени) [2].

На сегодняшний день в разделах некоторых современных отечественных и зарубежных учебников и монографий, посвящённых obturации корневых каналов, материалы на основе фенол-формалина упомянуты как бесперспективные и уже не включены в классификации пломбировочных материалов [3–5], хотя в Украине их применяют до сих пор довольно широко. Сталкиваясь с необходимостью перелечивания зуба, obturированного с применением фенол-формалиновых препаратов, врач, таким образом, оказывается недостаточно информированным – литературы, посвящённой данной проблеме, мало.

Перелечивание зубов, obturированных ранее резорцин-формалиновым методом, – одна из наиболее сложных задач в стоматологии. Это связано как со свойствами пломбировочной массы, которую весьма сложно вывести из корневого канала, так и с дентинообразованием в ранее леченном корневом канале, что является одной из неспецифических защитных реакций пульпы, возникающих в ответ на действие любых

© Ю.В. Фоменко, 2013

раздражителей, в том числе и на пломбирочный материал.

На сегодняшний день не существует универсального протокола ведения зуба, ранее леченного импрегнирующими и мумифицирующими препаратами. В целом повторное и первичное лечение осложнённого кариеса имеют аналогичные этапы. Основным отличием является распломбирование корневого канала. При выполнении этой манипуляции незаменимыми являются стальные (ручные, машинные) инструменты. Из современных инструментов, представленных на отечественном рынке, весьма эффективной является система Safe-Sider [6]. Принцип её применения основан на последовательном использовании специальных римеров: №10/.02, 15/.02, 20/.02, 25/.02, 30/.02, 30/.04, 35/.02, 40/.02, 25/.06, 25/.08. Это разгруженные римеры, имеющие одну плоскую поверхность, что позволяет уменьшить контакт с тканями зуба по мере продвижения к апексу. Все инструменты системы Safe-Sider имеют режущую верхушку, которая прокалывает ткани, находящиеся в корневом канале (пульпу, дентинные опилки, гнилые массы), не блокируя апикальную часть.

Стальные ручные инструменты этой системы обладают необходимой жёсткостью и возможностью сохранения в корневом канале предварительного изгиба (отсутствие «памяти формы»), что и позволяет использовать их при повторном эндодонтическом лечении.

Три никель-титановых инструмента (римеры с оранжевой, розовой и коричневой ручками) используют лишь на этапе расширения корневого канала после его полного прохождения и определения рабочей длины.

В систему Safe-Sider также входит эндодонтический наконечник Endo-Express, который имеет специальную цангу для крепления ручных инструментов. Он совершает возвратно-поступательные движения с углом поворота 30° [7].

Основными преимуществами реципрокных движений являются следующие:

- значительное уменьшение вращательной нагрузки и циклической усталости инструментов, что максимально снижает вероятность отлома инструмента в искривлённом корневом канале, так как отсутствует его

полный оборот на 360°. Как правило, инструменты заменяют из-за утраты остроты режущих граней, а не поломки;

- применяемое повышенное давление на инструмент в апикальном направлении оказывается менее критичным, что особенно важно при прохождении ранее пломбированных или облитерированных каналов;

- обеспечение длительного безостановочного продвижения инструмента в апикальном направлении. Однако не следует забывать о периодической эвакуации дентинных опилок из корневого канала;

- возможность изогнуть верхушки римеров, что позволяет им войти в изгиб канала, а также в каналы с выраженной ступенькой, ложным ходом и т. д.;

- возможность пройти корневой канал параллельно сломанному инструменту [8].

Свойства системы Endo-Express и Safe-Sider позволяют с успехом применять её в практическом здравоохранении.

Клинический случай № 1. Пациент С., 47 лет, был направлен в клинику врачом-ортопедом для повторного эндодонтического лечения зуба 36. Из анамнеза: зуб был депульпирован около 15 лет назад, пациента не беспокоил. Рентгенологически: в корневых каналах зуба 36 – контрастный пломбирочный материал, не достигающий до верхушек. В периапикальной области медиального корня – расширение периодонтальной щели (рис. 1).

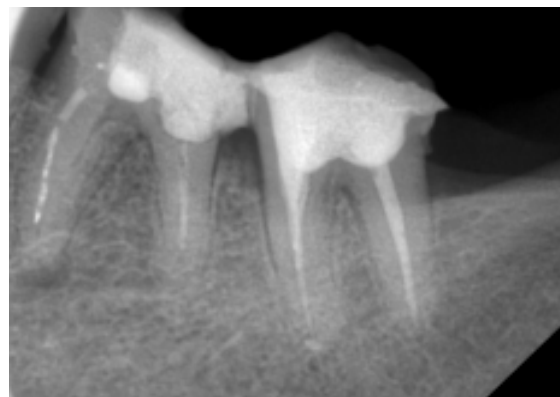


Рис. 1. Предоперационная рентгенограмма зуба 36

Лечение: после удаления реставрационного материала определили, что зуб ранее пломбирован резорцин-формалиновым методом. Прохождение корневых каналов зу-

ба 36 осуществляли при помощи наконечника Endo-Express и стальных инструментов Safe-Sider, изогнутых и направленных в сторону естественного хода канала (рис. 2), что позволило преодолеть облитерацию в медиально-щёчном канале и войти в апикальный изгиб. Также использовали ультразвуковую насадку с эндофайлом и обильную ирригацию.




Рис. 2. Ригидный изогнутый ример

Медиально-язычный канал распломбировать не удалось.

После прохождения каналы были расширены и obturированы. На постоперационной рентгенограмме видно, что медиальные каналы сходятся в апикальной трети, что позволяет надеяться на благоприятный исход лечения даже при наличии одного не обработанного вновь канала (рис. 3). Пациент включён в диспансерную группу.

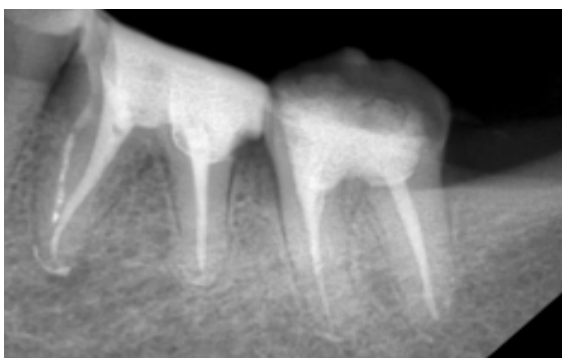


Рис. 3. Постоперационная рентгенограмма зуба 36

Клинический случай № 2. Пациентка С., 38 лет, явилась в клинику с целью плановой санации полости рта перед протезированием. При проведении обследования на ортопантомограмме выявили разрежение костной ткани в области верхушек зуба 36 (рис. 4). В кор-

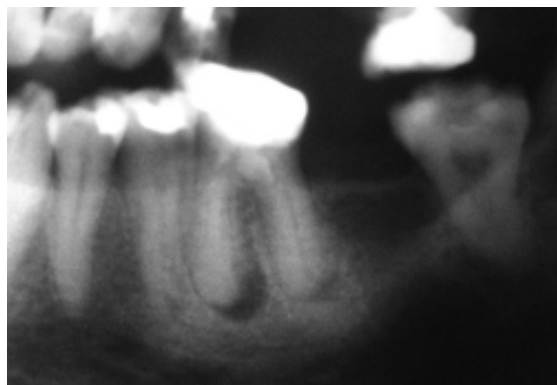


Рис. 4. Предоперационная рентгенограмма зуба 36

невых каналах – следы пломбировочного материала. Зуб не беспокоит.

Лечение: после создания эндодонтического доступа при помощи инструментов Safe-Sider в машинном режиме удалили из каналов резорцин-формалиновую пасту. Апикальные трети каналов оказались облитерированными. Для контроля глубины и направления продвижения инструмента в канале проведено рентгенологическое исследование зуба 36 с гуттаперчевыми штифтами (рис. 5).

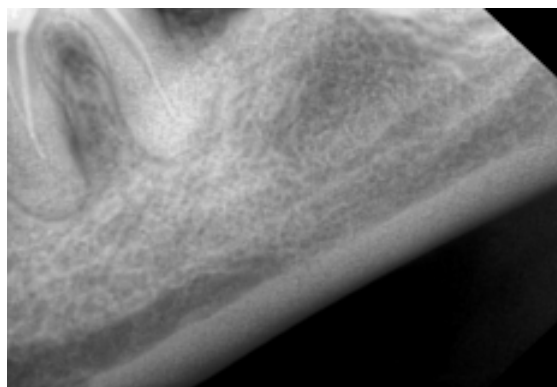


Рис. 5. Контрольная рентгенограмма зуба 36 с гуттаперчевыми штифтами в корневых каналах

Последующее прохождение проводили при помощи изогнутых стальных инструментов SafeSider, что позволило достичь апекса (рис. 6), расширить, обработать и obturировать каналы.

Клинический случай № 3. Пациент Л., 65 лет, явился в клинику с целью консультации. После проведения основных и дополнительных методов обследования установлен диагноз: хронический фиброзный пульпит

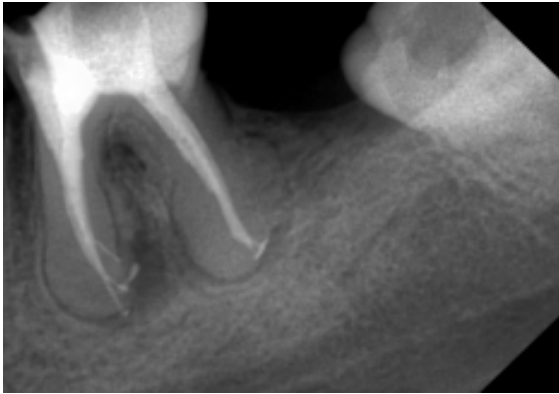


Рис. 6. Контрольная рентгенограмма после пломбирования зуба 36

зуба 18, хронический гранулематозный периодонтит зуба 17 (рис. 7). Рекомендовано удаление зуба 18, повторное эндодонтическое лечение зуба 17.

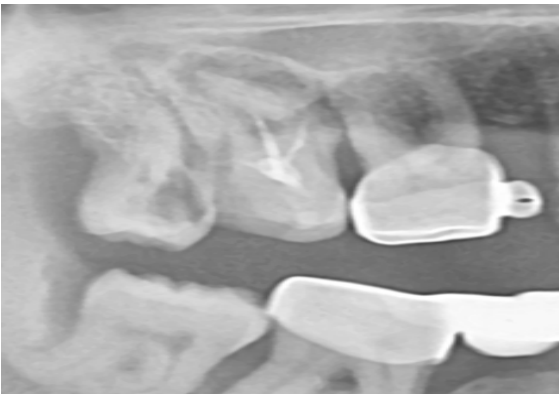

Рис. 7. Предоперационная рентгенограмма зуба 17

Через 10 дней после удаления зуба 18 пациент явился для дальнейшей санации полости рта. При создании доступа в зубе 17 необходимо было учесть искривлённость медиально-щёчного корня. В корневых каналах – резорцин-формалиновая смесь.

Прохождение и расширение каналов проводили с помощью инструментов Safe-Sider в ручном и машинном режиме. После медикаментозной обработки каналы obturировали (рис. 8) с последующим рентгенологическим контролем (рис. 9). Пациенту даны реко-

Список литературы

1. Боровский Е.В. Эндодонтическое лечение (пособие для врачей) / Е.В. Боровский, Н.С. Жохова. – М.: Стоматология, 1997. – 63 с.
2. Хоменко Л.А. Практическая эндодонтия. Инструменты, материалы и методы / Л.А. Хоменко, Н.В. Биденко. – М. : Книга плюс, 2005. – 224 с.

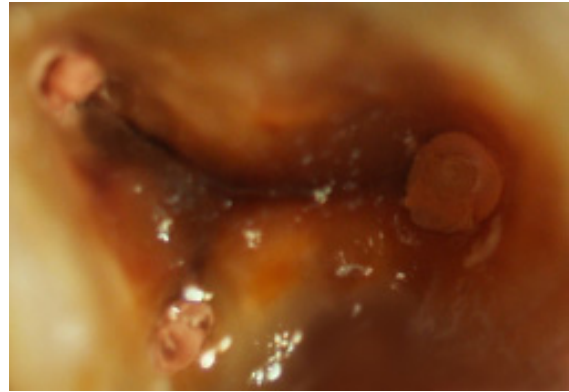


Рис. 8. Obturированные устья корневых каналов зуба 17. Дно окрашено резорцин-формалиновой смесью в характерный коричневый цвет

мендации, назначен контрольный осмотр через 6 месяцев.

Таким образом, перелечивание зуба, первоначальное эндодонтическое лечение которого выполнено резорцин-формалиновой смесью, сопряжено со многими трудностями

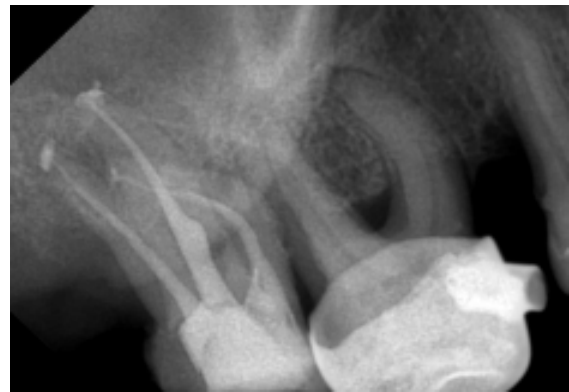

Рис. 9. Постоперационная рентгенограмма зуба 17

и, в ряде случаев, не может гарантировать положительного исхода даже при современном развитии эндодонтии. Однако применение системы инструментов Safe-Sider® и эндодонтического наконечника Endo-Express® существенно облегчает прохождение, расширение и очистку корневых каналов, что способствует успешному лечению и благоприятному прогнозу при повторном эндодонтическом вмешательстве.

3. Терапевтична стоматологія: підруч. для студентів стомат. ф-ту мед. ВНЗ / А.К. Ніколішин, В.М. Ждан, А.В. Борисенко [та ін.]; ред. А.К. Ніколішин. – Вінниця : Нова книга, 2012. – 679 с.
4. Гутман Джеймс Л. Решение проблем в эндодонтии: Профилактика, диагностика и лечение : пер. с англ. / Джеймс Л. Гутман, Том С. Думша, Пол Э. Ловдэл. – М.: МЕДпресс-информ, 2008. – 592 с.
5. Коэн С. Эндодонтия : пер. с англ. / С. Коэн, Р. Бернс, О.А.Шульги, А.Б. Куадже. – СПб: НПО «Мир и семья-95», ООО «Интерлайн», 2000. – 696 с.
6. Довідник з эндодонтії: підручник для медичних вузів / О.В.Павленко, Ю.М.Беличенко, Т. М. Волосовець, С.В. Аль-Салавні; під ред. проф. О.В. Павленко. – Симферополь: Н. Оріадна, 2010. – 326 с.
7. Щеблыкина Н.А. Особенности препарирования корневых каналов при помощи системы Safe-Sider / Н.А. Щеблыкина, Т.А. Колесова, Ю.В. Фоменко // Матер. наук.-практ. конф. «Інноваційні технології в стоматології та щелепно-лицьовій хірургії» (30–31 жовтня 2009 р.). – Харків, 2009. – С. 103–106.
8. Применение инструментальной системы Safe-Sider при повторном эндодонтическом лечении. / Р.С. Назарян, В.В. Никонов, Ю.В. Фоменко [и др.] // Стоматология Славянских государств : Матер. V Междунар. научн.-практ. конф., посвященной 980-летию г. Курска. 2 ноября 2012 г. – Курск, 2012. – С. 60–69.

Ю.В. Фоменко

ЗАСТОСУВАННЯ ТЕХНОЛОГІЇ ENDO-EXPRESS ТА SAFE-SIDER ПРИ ПОВТОРНОМУ ЕНДОДОНТИЧНОМУ ЛІКУВАННІ ЗУБІВ, РАНІШЕ ЗАПЛОМБОВАНИХ РЕЗОРЦИН-ФОРМАЛІНОВИМ МЕТОДОМ

Переліковування зуба, початкове эндодонтичне лікування якого виконано резорцин-формаліновою сумішшю, пов'язане з багатьма труднощами і в ряді випадків не може гарантувати позитивного результату навіть при сучасному розвитку эндодонтії. Однак застосування системи інструментів Safe-Sider і эндодонтичного наконечника Endo-Express істотно полегшує проходження, розширення і очищення корневих каналів, що сприяє успішному лікуванню і позитивному прогнозу при повторному эндодонтичному втручанні.

Ключові слова: переліковування зуба, корневий канал, система Safe-Sider.

Yu.V. Fomenko

APPLYING OF ENDO-EXPRESS AND SAFE-SIDER TECHNOLOGY IN ENDODONTIC TREATMENT OF TEETH, FORMERLY SEALED WITH THE RESORCINOL-FORMALIN COMPOSITION

The procedure of the tooth retreatment, which initial endodontic treatment was performed by resorcinol-formalin method, is fraught with many difficulties and, in some cases, can not guarantee a positive outcome, even in spite of the modern development of endodontics. However the application of instrumental system Safe-Sider and endodontic handpiece Endo-Express significantly improves the passage, enlargement and root canal treatment, which contributes to successful treatment and a favorable prognosis of endodontic retreatment.

Key words: tooth retreatment, root canal of tooth, system Safe-Sider.

Поступила 28.10.13