ISSN print 2414-4517, ISSN online 2710-1487, https://ecm.knmu.edu.ua, ecm.journal@knmu.edu.ua

## Питання викладання та лекції

УДК: 616-006.66:616-084

# РАК ГРУДНОЇ ЗАЛОЗИ В УКРАЇНІ: КЛІНІКА ТА ДІАГНОСТИКА. СУЧАСНИЙ СТАН ТА ПЕРСПЕКТИВИ ДІАГНОСТИКИ (лекція)

***Самусєва А.А.[1], Зайчук В.В.[2], Щербіна О.В.[1], Гордійчук П.І.[1], Пономарьова О.В.[1], Сорокін Б.В.[1], Король П.О.[1], Гордійчук М.П.[1]***

*[1]Національний університет охорони здоров'я України імені П.Л. Шупика, Київ, Україна*
*[2]Національний медичний університет імені О.О. Богомольця, Київ, Україна*

Лекція розрахована на практикуючих лікарів, метою якої є підвищення настороженості і обізнаності у діагностиці та розпізнаванні Раку Грудної Залози (РГЗ). Це захворювання є найпоширенішим злоякісним новоутворенням серед жінок в Україні, також щорічно близько третини вперше зареєстрованих випадків його припадає на занедбані стадії захворювання, що суттєво ускладнює та робить більш дороговартісним процес лікування і досягнення стійкої ремісії захворювання. Діагностика РГЗ в Україні зазнає значних викликів, водночас перспективи покращення ситуації пов'язані з розширенням державних скринінгових програм, впровадженням штучного інтелекту для аналізу зображень, підвищенням кваліфікації лікарів. Акцент на ранню діагностику може суттєво знизити рівень смертності від цієї патології в Україні. У роботі узагальнено сучасні знання про клініко-морфологічні підтипи РГЗ, визначення гормонального статусу пухлин, а також значення імуногістохімічних та молекулярно-генетичних досліджень для вибору тактики лікування. Висвітлено методи інструментальної діагностики (мамографія, томосинтез, УЗД, МРТ), їх діагностичну цінність, а також алгоритми первинного клінічного огляду. Окремо розглянуто роль сучасних технологій, зокрема штучного інтелекту, в автоматизованій обробці зображень при мамографії та ультразвукових дослідженнях. Показано, що поєднання глибокого навчання з даними медичної візуалізації дозволяє підвищити точність діагностики, виявляти патологічні зміни на доклінічному етапі та зменшити ризик діагностичних помилок.

***Ключові слова:*** *симптоми раку грудної залози, алгоритм діагностики, штучний інтелект в діагностиці.*

| | |
|---|---|
| | **Цитуйте українською:** Самусєва АА, Зайчук ВВ, Щербіна ОВ, Гордійчук ПІ, Пономарьова ОВ, Сорокін БВ, Король ПО, Гордійчук МП. Рак грудної залози в Україні: клініка та діагностика. Сучасний стан та перспективи діагностики (лекція). Експериментальна і клінічна медицина. 2025;94(2):140-53. https://doi.org/10.35339/ekm.2025.94.2.szs |
| | **Cite in English:** Samusieva A, Zaichuk V, Shcherbina O, Gordiichuk P, Ponomarova O, Sorokin B, Korol P, Gordiichuk M. Breast cancer in Ukraine: clinics and diagnostics. Current status and prospects of diagnostics (lecture). Experimental and Clinical Medicine. 2025;94(2):140-53. https://doi.org/10.35339/ekm.2025.94.2.szs [in Ukrainian]. |

CC BY-NC-SA

Самусєва А.А., Зайчук В.В., Щербіна О.В., Гордійчук П.І., Пономарьова О.В., Сорокін Б.В., Король П.О., Гордійчук М.П., 2025

Samusieva A., Zaichuk V., Shcherbina O., Gordiichuk P., Ponomarova O., Sorokin B., Korol P., Gordiichuk M., 2025

ISSN print 2414-4517, ISSN online 2710-1487, https://ecm.knmu.edu.ua, ecm.journal@knmu.edu.ua

Відповідальний автор: Самусєва А.А.
✉ Україна, 04112, Київ,
вул. Дорогожицька, 9.
E-mail: a_samusieva@yahoo.com

Corresponding author: Samusieva A.
✉ Ukraine, 04112, Kyiv,
Dorohozhytska str., 9.
E-mail: a_samusieva@yahoo.com

**Вступ**

Рак Грудної Залози (РГЗ) займає 2 місце (11,5 %) за онкозахворюваністю у світі і перше серед жінок (23,8 %) (*рис. 1*). Смертність від цього захворювання також залишається високою – 6,8 % серед усієї онкологічної смертності у світі та 15,4 % серед жінок (*рис. 2*) [1].

Діагностика в онкології спрямована на раннє виявлення злоякісних новоутворень, що впливає на успіх лікування та покращує виживаність пацієнтів. Щорічно в Україні близько третини вперше зареєстрованих випадків РГЗ припадає на занедбані стадії захворювання, що суттєво ускладнює та робить більш дороговартісним процес лікування і досягнення стійкої ремісії захворювання. На ситуацію з ранньою діагностикою в Україні загалом впливають ряд факторів: недостатня інформованість населення стосовно профілактики, скринінгу та симптомів РГЗ; нерівномірний доступ до сучасних методів діагностики та ін.

Практикуючі лікарі повинні бути насторожені і обізнані у діагностиці та розпізнаванні РГЗ. Післядипломне навчання має важливе значення в набутті сучасних знань, вмінь та формування чітких підходів до вдосконалення алгоритмів діагностики у лікаря, оскільки в останні десятиліття діагностика і лікування пацієнтів з РГЗ зазнали вражаючих змін.

**Мета**

Обґрунтувати значення сучасних підходів до ранньої діагностики раку грудної залози шляхом аналізу епідеміологічних даних, клінічних особливостей захворювання, методів інструментального та морфологічного дослідження, а також визначити роль інноваційних технологій, зокрема штучного інтелекту, в підвищенні ефективності виявлення патології на доклінічному етапі.

***Епідеміологія***

В розвинених країнах основними факторами ризику РГЗ у жінок є більш пізній вік вступу у шлюб, пізнє народження першої дитини, широке застосування замісної гормональної терапії [2]. В країнах що розвиваються виділяють дещо інші фактори, що впливають захворюваність на РГЗ. На перший план виходять недостатня загальна обізнаність про РГЗ, неефективні скринінгові програми, несвоєчасне лікування передракових захворювань жіночої статевої системи, недостатня кількість медичних профільних установ [3; 4].

РГЗ є найпоширенішим злоякісним новоутворенням серед жінок в Україні, понад 12 тисяч нових випадків було зареєстровано за 2022 рік, а смертність сягала 3.881 випадку. Переважна більшість захворюваності на РГЗ перепадає на жінок та має тенденцію до зростання зі збільшенням віку та досягненням піку після 50 років. Також є основною причиною смерті від злоякісних новоутворень серед жінок в Україні [5].

***Патоморфологія***

РГЗ гетерогенне захворювання, більшість випадків якого складають аденокарциноми. Серед неінвазивних форм найчастішою є протокова карцинома *in situ* (Ductal Carcinoma In Situ, DCIS). Інвазивні карциноми грудної залози відповідно до морфології клітин поділяються на: інвазивні протокові карциноми (60–75 %), інвазивні долькові карциноми (10–15 %) та інші рідкісні форми РГЗ (0,1–10,0 %) (тубулярна, муцинозна, мікропапілярна, аденокістозна та ін.

ISSN print 2414-4517, ISSN online 2710-1487, https://ecm.knmu.edu.ua, ecm.journal@knmu.edu.ua

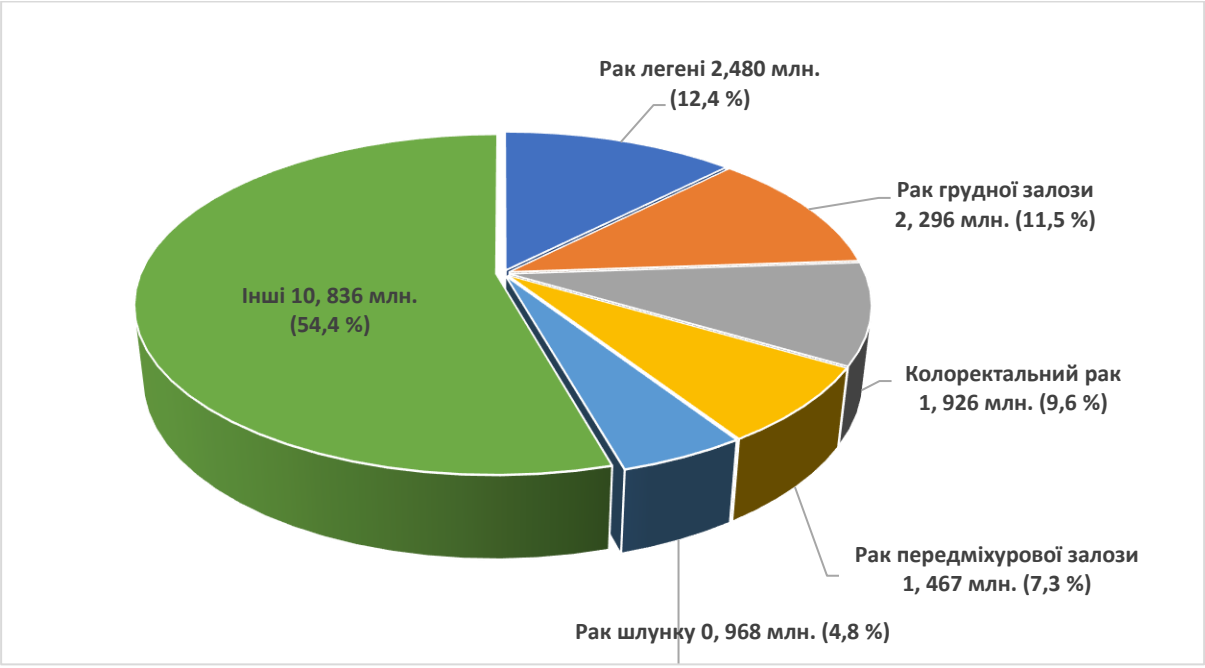


*Рис. 1. Онкозахворюваність у світі станом на 2022 рік (абсолютна кількість та %).*

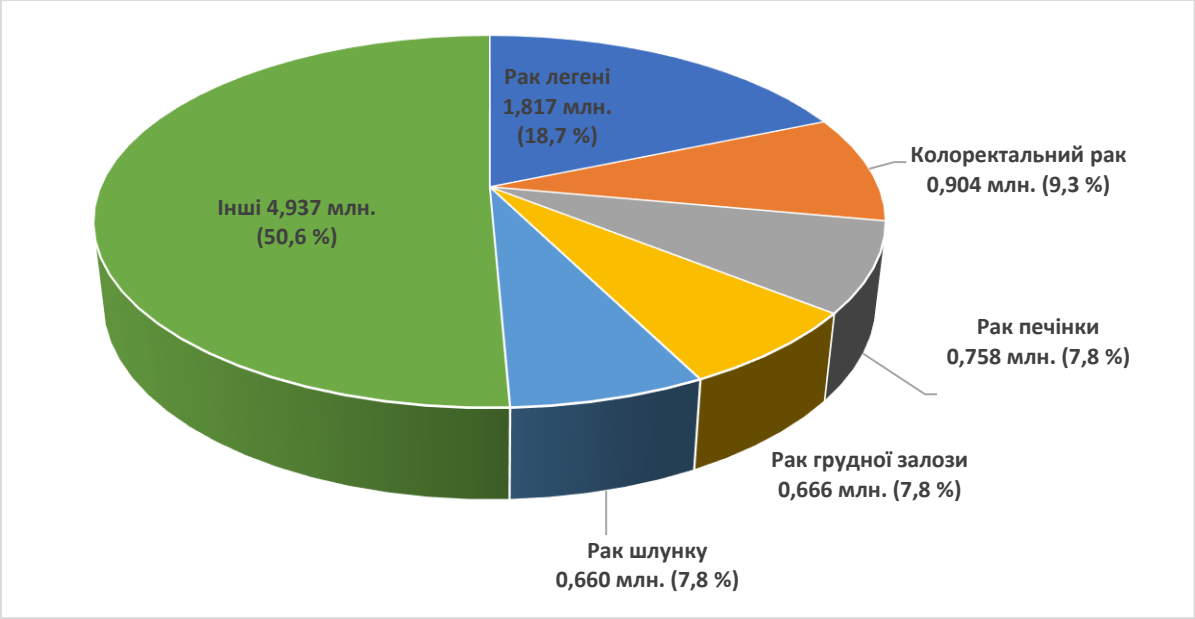


*Рис. 2. Смертність від онкологічних захворювань у світі станом на 2022 рік (абсолютна кількість та %).*

карциноми) [6]. В стандарти діагностики РГЗ входить визначення 4 основних імуногістохімічних маркерів: рецептори естрогену, рецептори прогестерону, епідермальний фактор росту людини 2 (HER2/neu) та індекс проліферації Ki67. В залежності від наявності експресії клітинами пухлини цих маркерів карциноми поділяють на такі підтипи:

ISSN print 2414-4517, ISSN online 2710-1487, https://ecm.knmu.edu.ua, ecm.journal@knmu.edu.ua

***Люмінальний А підтип:***

Характеризується експресією рецепторів естрогену і прогестерону, відсутністю експресії HER2/neu і низьким проліферативним індексом Ki67 (<14 %).

***Люмінальний Б підтип:***

- *Люмінальний В HER2 негативний* – характеризується експресією рецепторів естрогену, менш вираженою експресією прогестерону, відсутністю експресії HER2 і високим проліферативним індексом Ki67;

- *Люмінальний В HER2 позитивний* – характеризується експресією рецепторів естрогену, менш вираженою експресією прогестерону, експресією HER2/neu і високим проліферативним індексом Ki67.

***HER2 гіперекспресуючий (не люмінальний) підтип:***

Характеризується експресією HER2/neu, а також відсутністю експресії естрогену і прогестерону.

***Базальноподібний тричі негативний (дуктальний) підтип:***

Характеризується відсутністю експресії естрогену, прогестерону і HER2/neu. Існує близько 80 % збігів між тричі негативним і базальним підтипами РГЗ, проте тричі негативний включає в себе ще особливі гістологічний типи – такі як медулярна карцинома і залозисто-кістозна карцинома з низьким ризиком віддалених метастазів (*рис. 3*).

При порівнянні 5-річної виживаності пацієнток з РГЗ з різними підтипами виявлено, що найкращі показники спостерігаються серед жінок з гормон-позитивним HER2-негативним РГЗ (95,1 %). Найгіршу виживаність демонструє гормон-негативний HER2-негативним РГЗ (тричі негативний) (78,0 %) [7].

**Фактори ризику та профілактика**

Фактори ризику виникнення РГЗ поділяються на ті, що можна модифікувати та ті на які неможливо вплинути. До факторів, на які можна вплинути та знизити ризик виникнення РГЗ, відносяться: ожиріння, вплив екзогенних гормональних препаратів, особливо естроген-вмісних (замісна гормонотерапія, оральні контрацептиви та ін.), малорухомий спосіб життя, радіаційне опромінення та підвищене вживання алкоголю (при споживанні 10 г етанолу щодня ризик РГЗ збільшується на 10,0 %). Однак, вік (>50 років), спадкова схильність (мутації генів BRCA1/2, PALB2, TP53 та ін.), вплив ендогенних гормонів (раннє менархе, пізня менопауза, відсутність вагітностей, пізня вагітність ті ін.) відносяться до факторів ризику, на які неможливо вплинути.

До профілактичних заходів, що суттєво знижують ризик РГЗ відносять грудне вигодовування [8; 9] та збільшення фізичної активності [10; 11]. Також існують ряд досліджень, які відмічають

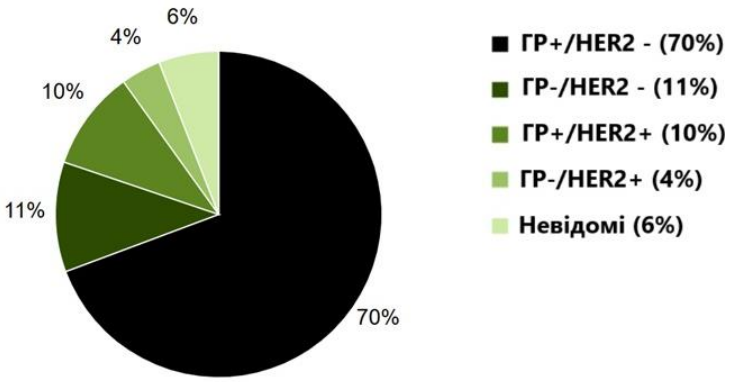


*Рис. 3. Відсотковий розподіл за підтипами РГЗ серед жінок [7].*

Примітка: ГР – гормон-рецептори.

ISSN print 2414-4517, ISSN online 2710-1487, https://ecm.knmu.edu.ua, ecm.journal@knmu.edu.ua

зниження ризику захворювання на РГЗ у жінок, що систематично приймають ацетилсаліцилову кислоту або інші нестероїдні протизапальні препарати [12–14].

Скринінг РГЗ представлений мамографією та рекомендований жінкам у віці 50–69 років кожні 2 роки. Використання мамографії як скринінгу у жінок молодше 50 років не показало ефективності у зниженні летальності [15; 16].

***Клініка***

На ранніх стадіях пухлина може не пальпуватись. Зі збільшенням розміру пухлини можуть з'являтись характерні симптоми: наявність безболісного щільного новоутворення або ущільнення всієї тканини залози; зміна розміру залози, почервоніння, наявність втяжінь на шкіри залози або виразкування, інші зміни шкіри залоз; зміна зовнішнього вигляду соска або ареоли; кров'янисті виділення з соска та ін. Масталгія є поширеною проблемою серед жінок загалом, але лише цей симптом за відсутності інших ознак в рідкісних випадках пов'язаний з РГЗ [17].

***Діагностика***

Одним з фундаментальних етапів діагностики такого захворювання як РГЗ є збір скарг та анамнезу, первинний огляд пацієнта та пальпація грудних залоз та реґіонарних лімфатичних вузлів. При зборі анамнезу важливими питаннями є: вік появи менархе та менопаузи, вік при першій вагітності, сімейний анамнез, прийом екзогенних естрогенів, опромінення в анамнезі, наявність онкологічних захворювань (РГЗ, рак яєчників та ін.). При огляді пацієнта важлива увага приділяється наявності дефектів на шкірі (втягнення, виразкування, гіперемія та ін.) грудних залоз, сосково-ареолярних комплексів та ділянках регіонарних лімфатичних вузлів, симетрії залоз. Пальпація проводиться починаючи з верхнього краю залози до нижнього, а також від медіального до латерального краю. Це забезпечує можливість коректно оцінити різницю щільності тканини залоз. Для пальпації аксилярних лімфатичних вузлів передпліччя пацієнта підтримується рукою лікаря знизу, а кінчиками пальців іншої руки пальпуються лімфатичні вузли протилежної аксилярної ділянки.

***Інструментальна діагностика***

*Мамографія.* Це рентгенологічний метод візуалізації грудних залоз за допомогою застосування низьких доз радіації. Використовується в рамках скринінгової програми та як окрема діагностична процедура для виявлення РГЗ при попередній підозрі. Мамографія також дає можливість виконання стереотаксичної біопсії та біопсії під контролем томосинтезу. Така необхідність виникає при новоутвореннях, що погано візуалізуються при інших методиках, а також коли немає пухлинного вузла, але є ділянка скупчення мікрокальцинатів. У випадках, коли новоутворення слабо візуалізується при стандартній цифровій мамографії чи при УЗД, а також, у жінок з підвищеною щільністю тканини залоз застосування йодного контрастного розчину внутрішньовенно суттєво збільшує точність мамографії. Цінність мамографії з внутрішньовенним контрастуванням полягає в поєднанні мамографічного зображення, томосинтезу та зображень, схожих за способом фіксації контрасту до МРТ грудних залоз. В разі наявності РГЗ лікар отримує для аналізу мамографічне зображення, на якому візуалізуються виокремлені ділянки підвищеної інтенсивності за рахунок гіперфіксаціїї в них контрасту внаслідок неоангіогенезу в злоякісних новоутвореннях, в той час як незмінена паренхіма залози не візуалізується через відсутність в ній патологічної фіксації контрасту.

*Томосинтез або тривимірна мамографія.* Це пошарове дослідження грудних залоз із встановленим інтервалом. Він дозволяє покроково оцінити струк-

ISSN print 2414-4517, ISSN online 2710-1487, https://ecm.knmu.edu.ua, ecm.journal@knmu.edu.ua

туру грудних залоз у відсканованих площинах на різній глибині, в тому числі рівень, на якому наявне новоутворення чи мікрокальцинати. Таким чином нівелюється ефект сумації тіней і підозріливі ділянки візуалізуються значно чіткіше, особливо в разі наявності екстремально щільної паренхіми грудних залоз.

*Ультразвукова діагностика (УЗД).* Цей метод базується на візуалізації тканин за допомогою високочастотних звукових хвиль. Метод дозволяє провести диференційну діагностику між солідними новоутвореннями та кістами. Також УЗД рутинно використовується для навігації при виконанні біопсій.

*Магнітно-резонансна томографія (МРТ).* Це метод візуалізаційного дослідження, що дозволяє отримати зображення тканини молочної залози за допомогою використання сильних магнітних полів. Метод може використовуватись у випадках: спадкового РГЗ з наявною мутацією гену BRCA1/2; долькової карциноми грудної залози; підвищеної щільності тканини грудних залоз; мультицентричний/мультифокальний ріст пухлин; наявністю розбіжностей між клінічними даними та даними мамографії/УЗД; перед початком неоад'ювантної терапії та подальшої оцінки ефективності терапії; наявність грудних імплантів. Його рутинне застосування залишається суперечливим, через певний відсоток хибнопозитивних результатів, що в свою чергу може збільшувати кількість мастектомій [18–20].

***Візуалізація з метою передопераційного стадіювання***

*Комп'ютерна Томографія (КТ).* При РГЗ КТ з внутрішньовенним контрастуванням органів грудної клітки, органів черевної клітки та малого тазу показана пацієнтам: з клінічно позитивними пахвовими лімфатичними вузлами, первинними пухлинами розміром >5 см, агресивними підтипами РГЗ (HER2-позитивний, тричі негативний РГЗ), клінічними симптомами та ознаками чи лабораторними показниками, що вказують на наявність метастатичного ураження [21]. Метод дає змогу також оцінити кістковий скелет на рівні досліджуваних зон.

*МРТ.* Цей метод дає змогу виключити або підтвердити метастатичного ураження головного та спинного мозку, а також дозволяє діагностувати метастатичне ураження кісток скелету.

***Біопсії***

Метою біопсії є забір тканин/клітин з тіла пацієнта для подальшого патоморфологічного дослідження. Найчастіше в діагностиці пухлин грудних залоз використовується трепан-біопсія, при якій виконується забір тканин за допомогою спеціальної порожнистої голки різного діаметру. Трепан-біопсія (товстоголокова біопсія) дозволяє здійснити забір достатньої кількості тканин для патоморфологічного дослідження, імуногістохімічного дослідження та додаткових досліджень за необхідності. Це дає змогу дізнатись наявність інвазивного росту, тип карциноми, ступінь диференціювання пухлини, наявність гормон-рецепторів, HER2/neu, визначити Ki67 та ін. Іншим типом біопсії, що може виконуватись при новоутвореннях грудної залози є Тонкоголкова Аспіраційна Пункційна Біопсія (ТАПБ), при якій здійснюється забір клітин. Такий вид біопсії дозволить диференціювати солідні новоутворення від кістозних, також взяти на дослідження рідинний вміст. Однак, ТАПБ є менш інформативним варіантом біопсії у порівнянні з товстоголковою, через обмеженість інформації, яку можливо отримати в результаті, та неможливість виконання імуногістохімічного дослідження з відібраного матеріалу. В деяких клінічних випадках, при неможливості верифікувати пухлину вище описаними варіантами біопсій, виконується хірургічна біопсія, при якій здійснюється забір частини пухлинного вузла (інцизій-

ISSN print 2414-4517, ISSN online 2710-1487, https://ecm.knmu.edu.ua, ecm.journal@knmu.edu.ua

на біопсія) або всього пухлинного вузла (ексцизійна біопсія), також можливе виконання панч-біопсії при залученні у пухлинний процес шкіри грудних залоз.

Окремою діагностичною процедурою є біопсія лімфатичного вузла, яка виконується при підозрі на пухлинне ураження. Біопсію лімфатичного вузла можливо здійснити як ТАПБ, так і трепан-біопсією, вибір залежить від клінічної задачі. Також, з метою зменшення об'єму регіонарної лімфодисекції та ризиків ускладнень, пов'язаних з лімфодисекцією, рутинною практикою є Біопсія Сигнального Лімфатичного Вузла (БСЛВ).

Вперше така біопсія була виконана у 1991 році Giuliano A.E. [22]. В основу ідеї такої біопсії покладена концепція дослідження першого на шляху лімфовідтоку від пухлини лімфатичного вузла. За умови відсутності метастатичного ураження цього вузла вірогідність ураження наступних вузлів складає 0,6 % [23]. В багатьох дослідженнях не відзначено переваги лімфодисекції у повному об'ємі перед БСЛВ, при негативному сигнальному лімфатичному вузлі [24–26].

***Патоморфологічне дослідження***

Метод морфологічного дослідження тканин пухлини, що включає біопсію та операційний матеріал. Патоморфологічний висновок повинен містити такі обов'язкові дані:

- Гістологічний тип пухлини з кодом МКХ-О (англ. ICD-O-3).
- Ступінь диференціювання пухлини (G).
- Найбільший розмір пухлини в мм.
- Відстань до найближчого краю резекції.
- Стан країв резекції.
- Наявність перитуморальної лімфатичної інвазії.
- При мультифокальному процесі, вказується кількість виявлених пухлинних вузлів, розміри та G для кожної окремо.
- Стан шкіри, при її залученні у пухлинний процес, наявність або відсутність виразкування та лімфоваскулярної інвазії.
- Кількість досліджених лімфовузлів загалом, кількість уражених лімфовузлів, а також наявність або відсутність їх екстракапсулярного ураження.
- Патологоанатомічне стадіювання (pT, pN), при мультифокальному ураженні pT(m) виставляється за розміром найбільшого вузла.
- Після проведення будь-якого неоад'ювантного лікування вказується ступінь диференціювання пухлини та клітинну щільність, наявність DCIS. При повному регресі слід описуються гістологічні ознаки ложа пухлини. Вказується кількість досліджених лімфовузлів, окремо кількість як метастатичних лімфовузлів, відзначаючи наявність ознак регресу, і кількість лімфовузлів без метастазів, але з морфологічними ознаками, що відповідають повному регресу. Стадія пухлини у категоріях ypT, ypN, регрес пухлини за шкалою Residual Cancer Burden Calculator.
- За відсутності регіонарних лімфатичних вузлів оцінка регресу за шкалою RCB неможлива.
- У випадках наявності залишкової пухлини після неоад'ювантної терапії, проводиться порівняння з біопсійним матеріалом (зміни гістологічного типу пухлини або G) [21].

***Молекулярно-генетична діагностика***

Розуміння біології пухлини дає змогу модифікувати рекомендації щодо скринінгу, профілактики, застосовувати прицільне та індивідуалізоване лікування, прогнозувати відповідь на лікування. Основною проблемою лікування залишається резистентність карцином грудної залози до терапії. Наукова спільнота працює над шляхами вирішення проблеми резистентності РГЗ до існуючих схем терапії [27–30], а також до пошуку

ISSN print 2414-4517, ISSN online 2710-1487, https://ecm.knmu.edu.ua, ecm.journal@knmu.edu.ua

нових прогностично значущих молекулярно-генетичних факторів [31–33].

*Імуногістохімічне дослідження.* Метод мікроскопічного дослідження тканин, що базується на обробці зрізів маркерованими специфічними антитілами до досліджуваних антигенів. У кожному діагностованому випадку інвазивного РГЗ (біопсійний або операційний матеріал, первинна пухлина або метастаз) для відбору пацієнток для певного виду системної терапії, необхідно визначати статус рецепторів:

- ER (рецептори естрогену);
- PR (рецептори прогестерону);
- HER2/neu;
- Ki67.

*Секвенування нового покоління.* Метод секвенування клонально ампліфікованих ДНК-матриць у масовому масштабі та складається з таких етапів: створення бібліотек, клональна ампліфікація, секвенування та аналіз даних. В пацієнтів з РГЗ цей метод може використовуватись для аналізу таких генів, як: BRCA1/2, TP53, PALB2, CHEK2, ATM та ін. [34]. Секвенування нового покоління дозволяє визначити послідовність нуклеотидів у цілій молекулі ДНК або РНК, дає можливість досліджувати весь геном, екзом або транскриптом, та використовується для всебічного аналізу великої кількості генів одночасно.

*Полімеразна Ланцюгова Реакція (ПЛР).* Метод молекулярної біології, що полягає у значному збільшенні малих концентрацій бажаних фрагментів ДНК в біологічному матеріалі (пробі). Є більш доступною методикою молекулярно-генетичної діагностики ніж секвенування нового покоління та використовується для ампліфікації (копіювання) та виявлення специфічних ділянок ДНК або РНК, також ПЛР дає якісний (наявність/відсутність) або кількісний (рівень експресії) результат для конкретної послідовності та придатний для цільового аналізу одного або кількох генів.

*Аналіз циркулюючих пухлинних клітин, ДНК та мікроРНК (рідинна біопсія).* В основі аналізу лежить забір та аналіз нетвердих біологічних тканин, перевагою якого є неінвазивність, можливість серійного виконання, що дозволяє відстежувати пухлинний геном протягом певного часу, оцінювати ефективність лікування та проводити моніторинг ремісії та рецидиву.

Деякі дослідження показали, що соматичні мутації у пацієнтів з РГЗ, які ідентифіковані аналізом циркулюючих ДНК дають багато інформації стосовно геному пухлини, що робить цей метод альтернативним неінвазивним методом [35; 36].

Патогенні мутації в генах сприйнятливості до РГЗ належать до основного спадкового фактору ризику розвитку цього захворювання та займають [10–20] % від усіх випадків РГЗ [37]. Широкого застосування набули тести для оцінки прогнозу захворювання та вибору терапії:

- Oncotype DX (21 ген);
- MammaPrint (70 генів);
- Prosigna (50 генів);
- EndoPredict (12 генів).

Показами до таких тестувань є клінічні випадки ГР-позитивних HER2-негативних карцином грудної залози, pN0 та pN1 (1–3 позитивних лімфатичних вузли) для оцінки ризику рецидиву та необхідності хіміотерапії в ад'ювантному режимі лікування.

***Використання штучного інтелекту***

Залишається тенденція до зростання захворюваності на різні підтипи РГЗ, тому розвиток та вдосконалення діагностики мають важливе значення в успіхах у лікуванні цього захворювання у майбутньому. Перспективним винаходом для вдосконалення методик та технік променевої візуалізації є технологія Штучного Інтелекту (ШІ). Першим хто ввів термін «штучний інтелект» був Джон Маккарті у 1956 році, у 1997 році

ISSN print 2414-4517, ISSN online 2710-1487, https://ecm.knmu.edu.ua, ecm.journal@knmu.edu.ua

комп'ютер Deep Blue, що був зроблений компанією IBM, виграв шаховий матч-реванш із Гаррі Каспаровим, тодішнім чемпіоном світу з шахів [38]. Зі зростанням практичного застосування та попиту на ШІ, перспективи його застосування відзначаються і в медицині, особливо у сфері медичної візуалізації.

У сьогоденні, програми ШІ показали надзвичайну ефективність у розпізнаванні зображень, численні дослідження вивчали ефективність ШІ у скринінгових програмах РГЗ [39–41]. Метою застосування технологій ШІ в медицині є зменшення кількості помилок, пов'язаних з людським фактором. За рахунок різних алгоритмів, а саме глибокого та машинного навчання, відбуваються обробка та аналіз зображень. ШІ має практичне застосування не тільки в оцінці мамографічних знімків, а також при ультразвуковому дослідженні, томосинтезі та магнітно-резонансній томографії грудних залоз [42–45]. Задачі ШІ полягають у виявленні підозрілих новоутворень або ділянок тканини грудних залоз, їх класифікування, прогнозування ризиків та навіть прогнозування метастатичного ураження реґіонарних лімфатичних вузлів і ризиків рецидиву РГЗ [46; 47]. Якість та точність результатів роботи ШІ залежить від наповненості та збалансованості баз даних. Існує ряд проблем з якими стикаються розробники ШІ у медичній візуалізації: забезпечення конфіденційності при використанні конфіденційних медичних даних у базах, етичні принципи використання таких технологій, ресурсомісткість, постійне оновлення даних та необхідність дотримання нормативного законодавства [39]. Однак, вирішення цих проблем та впровадження широкого застосування цих технологій у майбутньому в медицині можливо лише за сумісної праці лікарів, науковців, розробників та державних представників.

**Висновки**

Рак грудної залози – найпоширеніше злоякісне захворювання серед жінок у світі. Це робить необхідним підвищення настороженості та рівня діагностичних знань серед практикуючих лікарів, що забезпечить своєчасне виявлення РГЗ та направлення пацієнта на подальшу діагностику та лікування. Мультидисциплінарний підхід у діагностиці та лікуванні призведе до кращих результатів та підвищення виживаності пацієнтів з РГЗ.

**Конфлікт інтересів** відсутній.

**Література**

1. Age-Standardized Rate (World) per 100 000, Mortality, Both sexes, in 2022. Breast. Global Cancer Observatory. IARC of WHO. [Internet]. Available at: https://surl.li/bxymea [accessed 22 May 2025].

2. Tfayli A, Temraz S, Abou Mrad R, Shamseddine A. Breast cancer in low- and middle-income countries: an emerging and challenging epidemic. J Oncol. 2010;2010:490631. DOI: 10.1155/2010/490631. PMID: 21209708.

3. da Costa Vieira RA, Biller G, Uemura G, Ruiz CA, Curado MP. Breast cancer screening in developing countries. Clinics (Sao Paulo). 2017;72(4):244-53. DOI: 10.6061/clinics/2017(04)09

4. Bonsu AB, Ncama BP. Evidence of promoting prevention and the early detection of breast cancer among women, a hospital-based education and screening interventions in low- and middle-income countries: a systematic review protocol. Syst Rev. 2018;7(1):234. DOI: 10.1186/s13643-018-0889-0. PMID: 30547842.

ISSN print 2414-4517, ISSN online 2710-1487, https://ecm.knmu.edu.ua, ecm.journal@knmu.edu.ua

5. Федоренко ЗП, Сумкіна ОВ, Гулак ЛО, Рижов АЮ, Зуба ВО. Рак в Україні, 2022–2023. Захворюваність, смертність, показники діяльності онкослужби. Єфіменко ОВ. (Ред). Бюлетень Національного канцер-реєстру України. 2024;(25):132с. Доступно на: http://www.ncru.inf.ua/publications/BULL_25/index.htm

6. Nolan E, Lindeman GJ, Visvader JE. Deciphering breast cancer: from biology to the clinic. Cell. 2023;186(8):1708-28. DOI: 10.1016/j.cell.2023.01.040. PMID: 36931265.

7. US Department of Health and Human Services. National Cancer Institute. Cancer Stat Facts: Female Breast Cancer Subtypes. The Surveillance, Epidemiology, and End Results (SEER) Program [Internet]. Female Breast Cancer Subtypes – Cancer Stat Facts. Available at: https://seer.cancer.gov/statfacts/html/breast-subtypes.html [accessed 29 May 2025].

8. Cabrera L, Trapero I. Evaluation of the Effectiveness of Breastfeeding as a Factor in the Prevention of Breast Cancer. Endocr Metab Immune Disord Drug Targets. 2022;22(1):15-25. DOI: 10.2174/1871530321666210427083707. PMID: 33906596.

9. Qiu R, Zhong Y, Hu M, Wu B. Breastfeeding and Reduced Risk of Breast Cancer: A Systematic Review and Meta-Analysis. Comput Math Methods Med. 2022;2022:8500910. DOI: 10.1155/2022/8500910. PMID: 35126640.

10. Dixon-Suen SC, Lewis SJ, Martin RM, English DR, Boyle T, Giles GG, et al. Physical activity, sedentary time and breast cancer risk: a Mendelian randomisation study. Br J Sports Med. 2022;56(20):1157-70. DOI: 10.1136/bjsports-2021-105132. PMID: 36328784.

11. Ficarra S, Thomas E, Bianco A, Gentile A, Thaller P, Grassadonio F, et al. Impact of exercise interventions on physical fitness in breast cancer patients and survivors: a systematic review. Breast Cancer. 2022;29(3):402-18. DOI: 10.1007/s12282-022-01347-z. PMID: 35278203.

12. Kehm RD, Hopper JL, John EM, Phillips KA, MacInnis RJ, Dite GS, et al. Regular use of aspirin and other non-steroidal anti-inflammatory drugs and breast cancer risk for women at familial or genetic risk: a cohort study. Breast Cancer Res. 2019;21(1):52. DOI: 10.1186/s13058-019-1135-y. PMID: 30999962.

13. Bardia A, Olson JE, Vachon CM, Lazovich D, Vierkant RA, Wang AH, et al. Effect of aspirin and other NSAIDs on postmenopausal breast cancer incidence by hormone receptor status: results from a prospective cohort study. Breast Cancer Res Treat. 2011;126(1):149-55. DOI: 10.1007/s10549-010-1074-x. PMID: 20669045.

14. Terry MB, Gammon MD, Zhang FF, Tawfik H, Teitelbaum SL, Britton JA, et al. Association of frequency and duration of aspirin use and hormone receptor status with breast cancer risk. JAMA. 2004;291(20):2433-40. DOI: 10.1001/jama.291.20.2433. PMID: 15161893.

15. Ren W, Chen M, Qiao Y, Zhao F. Global guidelines for breast cancer screening: A systematic review. Breast. 2022;64:85-99. DOI: 10.1016/j.breast.2022.04.003. PMID: 35636342.

16. Farkas AH, Nattinger AB. Breast Cancer Screening and Prevention. Ann Intern Med. 2023;176(11):ITC161-76. DOI: 10.7326/AITC202311210. PMID: 37956433.

17. Mohallem Fonseca M, Lamb LR, Verma R, Ogunkinle O, Seely JM. Breast pain and cancer: should we continue to work-up isolated breast pain? Breast Cancer Res Treat. 2019; 177(3):619-27. DOI: 10.1007/s10549-019-05354-1. PMID: 31309396.

18. Weber JJ, Bellin LS, Milbourn DE, Verbanac KM, Wong JH. Selective preoperative magnetic resonance imaging in women with breast cancer: no reduction in the reoperation rate. Arch Surg. 2012;147(9):834-9. DOI: 10.1001/archsurg.2012.1660. PMID: 22987175.

19. Houssami N, Ciatto S, Macaskill P, Lord SJ, Warren RM, Dixon JM, et al. Accuracy and surgical impact of magnetic resonance imaging in breast cancer staging: systematic review and meta-analysis in detection of multifocal and multicentric cancer. J Clin Oncol. 2008;26(19): 3248-58. DOI: 10.1200/JCO.2007.15.2108. PMID: 18474876.

ISSN print 2414-4517, ISSN online 2710-1487, https://ecm.knmu.edu.ua, ecm.journal@knmu.edu.ua

20. Esserman L. Integration of imaging in the management of breast cancer. J Clin Oncol. 2005;23(8):1601-2. DOI: 10.1200/JCO.2005.11.026. PMID: 15755961.

21. Breast Cancer. National Comprehensive Cancer Network Guidelines Detail, 2025. [Internet]. Available at: https://www.nccn.org/guidelines/guidelines-detail?category=1&id=1419 [accessed 27 May 2025].

22. Giuliano AE, Dale PS, Turner RR, Morton DL, Evans SW, Krasne DL. Improved axillary staging of breast cancer with sentinel lymphadenectomy. Ann Surg. 1995;222(3):394-9;399-401. DOI: 10.1097/00000658-199509000-00016. PMID: 7677468.

23. Giammarile F, Vidal-Sicart S, Paez D, Pellet O, Enrique EL, Mikhail-Lette M, et al. Sentinel Lymph Node Methods in Breast Cancer. Seminars in Nuclear Medicine. 2022;52(5):551-60. DOI: 10.1053/j.semnuclmed.2022.01.006. PMID: 35241267.

24. Veronesi U, Paganelli G, Galimberti V, Viale G, Zurrida S, Bedoni M, et al. Sentinel-node biopsy to avoid axillary dissection in breast cancer with clinically negative lymph-nodes. Lancet. 1997;349(9069):1864-7. DOI: 10.1016/S0140-6736(97)01004-0. PMID: 9217757.

25. Giuliano AE, McCall L, Beitsch P, Whitworth PW, Blumencranz P, Leitch AM, et al. Locoregional Recurrence after Sentinel Lymph Node Dissection with or without Axillary Dissection in Patients with Sentinel Lymph Node Metastases: The American College of Surgeons Oncology Group Z0011 Randomized Trial. Ann Surg. 2010;252(3):426-33. DOI: 10.1097/SLA.0b013e3181f08f32. PMID: 20739842.

26. Cserni G, Maguire A, Bianchi S, Ryska A, Kovacs A. Sentinel lymph node assessment in breast cancer-an update on current recommendations. Virchows Arch. 2022;480(1):95-107. DOI: 10.1007/s00428-021-03128-z. PMID: 34164706.

27. Hanker AB, Sudhan DR, Arteaga CL. Overcoming Endocrine Resistance in Breast Cancer. Cancer Cell. 2020;37(4):496-513. DOI: 10.1016/j.ccell.2020.03.009. PMID: 32289273.

28. Garcia-Martinez L, Zhang Y, Nakata Y, Chan HL, Morey L. Epigenetic mechanisms in breast cancer therapy and resistance. Nat Commun. 2021;12(1):1786. DOI: 10.1038/s41467-021-22024-3. PMID: 33741974.

29. Saatci O, Huynh-Dam KT, Sahin O. Endocrine resistance in breast cancer: from molecular mechanisms to therapeutic strategies. J Mol Med (Berl). 2021;99(12):1691-710. DOI: 10.1007/s00109-021-02136-5. PMID: 34623477.

30. Singh D, Assaraf YG, Gacche RN. Long non-coding RNA mediated drug resistance in breast cancer. Drug Resist Updat. 2022;63:100851. DOI: 10.1016/j.drup.2022.100851. PMID: 35810716.

31. Herzog SK, Fuqua SAW. ESR1 mutations and therapeutic resistance in metastatic breast cancer: progress and remaining challenges. Br J Cancer. 2022;126(2):174-86. DOI: 10.1038/s41416-021-01564-x. PMID: 34621045.

32. Hong R, Xu B. Breast cancer: an up-to-date review and future perspectives. Cancer Commun (Lond). 2022;42(10):913-36. DOI: 10.1002/cac2.12358. PMID: 36074908.

33. Moy B, Rumble RB, Come SE, Davidson NE, Di Leo A, Gralow JR, et al. Chemotherapy and Targeted Therapy for Patients with Human Epidermal Growth Factor Receptor 2-Negative Metastatic Breast Cancer That is Either Endocrine-Pretreated or Hormone Receptor-Negative: ASCO Guideline Update. J Clin Oncol. 2021;39(35):3938-58. DOI: 10.1200/JCO.21.01374. PMID: 34324366.

34. Yoshida R. Hereditary breast and ovarian cancer (HBOC): review of its molecular characteristics, screening, treatment, and prognosis. Breast Cancer. 2021;28(6):1167-80. DOI: 10.1007/s12282-020-01148-2. PMID: 32862296.

ISSN print 2414-4517, ISSN online 2710-1487, https://ecm.knmu.edu.ua, ecm.journal@knmu.edu.ua

35. Rothe F, Laes JF, Lambrechts D, Smeets D, Vincent D, Maetens M, et al. Plasma circulating tumor DNA as an alternative to metastatic biopsies for mutational analysis in breast cancer. Ann Oncol. 2014;25(10):1959-65. DOI: 10.1093/annonc/mdu288. PMID: 25185240

36. Thierry AR, Mouliere F, El Messaoudi S, Mollevi C, Lopez-Crapez E, Rolet F, et al. Clinical validation of the detection of KRAS and BRAF mutations from circulating tumor DNA. Nat Med. 2014;20(4):430-5. DOI: 10.1038/nm.3511. PMID: 24658074

37. Criscitiello C, Corti C. Breast Cancer Genetics: Diagnostics and Treatment. Genes (Basel). 2022;13(9):1593. DOI: 10.3390/genes13091593. PMID: 36140761.

38. GigaCloud. Джон Маккарті – «батько» штучного інтелекту та хмарних обчислень. 2023. [Internet]. Available at: https://surl.lu/hnpryy [accessed 30 May 2025].

39. Al-Karawi D, Al-Zaidi S, Helael KA, Obeidat N, Mouhsen AM, Ajam T, et al. A Review of Artificial Intelligence in Breast Imaging. Tomography. 2024;10(5):705-26. DOI: 10.3390/tomography10050055. PMID: 38787015.

40. Hu Q, Giger ML. Clinical Artificial Intelligence Applications: Breast Imaging. Radiol Clin North Am. 2021;59(6):1027-43. DOI: 10.1016/j.rcl.2021.07.010. PMID: 34689871.

41. Park EK, Kwak S, Lee W, Choi JS, Kooi T, Kim EK. Impact of AI for Digital Breast Tomosynthesis on Breast Cancer Detection and Interpretation Time. Radiol Artif Intell. 2024;6(3):e230318. DOI: 10.1148/ryai.230318. PMID: 38568095.

42. Morgan MB, Mates JL. Applications of Artificial Intelligence in Breast Imaging. Radiol Clin North Am. 2021;59(1):139-48. DOI: 10.1016/j.rcl.2020.08.007. PMID: 33222996.

43. Mohamed AA, Luo Y, Peng H, Jankowitz RC, Wu S. Understanding Clinical Mammographic Breast Density Assessment: a Deep Learning Perspective. J Digit Imaging. 2018;31(4):387-92. DOI: 10.1007/s10278-017-0022-2. PMID: 28932980.

44. Kim J, Kim HJ, Kim C, Kim WH. Artificial intelligence in breast ultrasonography. Ultrasonography. 2021;40(2):183-90. DOI: 10.14366/usg.20117. PMID: 33430577.

45. Bouchebbah F, Slimani H. 3D automatic levels propagation approach to breast MRI tumor segmentation. Expert Systems with Applications. 2021;165:113965. DOI: 10.1016/j.eswa.2020.113965.

46. Zhou LQ, Wu XL, Huang SY, Wu GG, Ye HR, Wei Q, et al. Lymph Node Metastasis Prediction from Primary Breast Cancer US Images Using Deep Learning. Radiology. 2020;294(1):19-28. DOI: 10.1148/radiol.2019190372. PMID: 31746687.

47. Chan HP, Samala RK, Hadjiiski LM. CAD and AI for breast cancer –recent development and challenges. Br J Radiol. 2020;93(1108):20190580. DOI: 10.1259/bjr.20190580. PMID: 31742424.

***Samusieva A., Zaichuk V., Shcherbina O., Gordiichuk P., Ponomarova O., Sorokin B., Korol P., Gordiichuk M.***

**BREAST CANCER IN UKRAINE: CLINICS AND DIAGNOSTICS. CURRENT STATUS AND PROSPECTS OF DIAGNOSTICS (lecture)**

The lecture discusses the current state of early Breast Cancer (BC) diagnosis in Ukraine, outlining its epidemiological features, morphological heterogeneity, clinical manifestations, and modern diagnostic methods. BC remains the most common oncological disease among women worldwide, including Ukraine. Each year, over 12,000 new cases are registered in the country, with many patients seeking medical help at advanced stages, which decreases treatment effectiveness and survival rates. The lecture stresses the importance of early diagnosis, achievable through increased physician awareness and widespread screening programs. It summarizes current knowledge on the clinicopathological subtypes of BC, assessment of hormonal

ISSN print 2414-4517, ISSN online 2710-1487, https://ecm.knmu.edu.ua, ecm.journal@knmu.edu.ua

receptor status, and the role of immunohistochemical and molecular-genetic testing in treatment decisions. Diagnostic imaging techniques (mammography, tomosynthesis, ultrasound, magnetic resonance imaging) and their diagnostic value are discussed, along with clinical examination algorithms. Special emphasis is placed on modern technologies, especially artificial intelligence, in automated image analysis for mammography and ultrasound. The integration of deep learning with medical imaging data improves diagnostic accuracy, allows detection of pathological changes at the preclinical stage, and reduces diagnostic errors. A key focus is the multidisciplinary approach to managing BC patients, which involves coordination among healthcare providers, adherence to current clinical protocols, and the use of genomic assays (such as Oncotype DX, MammaPrint), with personalized treatment plans. The lecture underlines the necessity of ongoing professional development for healthcare workers at all levels through postgraduate education, aiming to establish standardized algorithms for early BC detection. Overall, the lecture aims to provide students with a thorough understanding of modern principles in breast cancer diagnostics and strategies for enhancing their effectiveness in Ukraine, considering global trends, national challenges, and innovative approaches.

***Keywords:*** *breast cancer symptoms, diagnostic algorithm, artificial intelligence in diagnosis.*

*Надійшла до редакції 15.02.2025*
*Прийнята до опублікування: 25.06.2025*
*Опублікована 30.06.2025*

**Відомості про авторів**

*Самусєва Анастасія Андріївна* – доктор філософії у галузі медицини, асистент кафедри онкології Національного університету охорони здоров'я України імені П.Л. Шупика, Київ, Україна.
Поштова адреса: Україна, 04112, Київ, вул. Дорогожицька, 9.
E-mail: a_samusieva@yahoo.com
ORCID: 0000-0003-2222-1683.

*Зайчук Віталій Володимирович* – кандидат медичних наук, доцент, доцент кафедри онкології Національного медичного університету імені О.О. Богомольця, Київ, Україна.
Поштова адреса: Україна, 01601, Київ, вул. Шевченка, 13.
E-mail: v.zaychuk@meta.ua.
ORCID: 0000-0001-9311-7221.

*Щербіна Олег Володимирович* – доктор медичних наук, професор, професор кафедри ядерної медицини, радіаційної онкології та радіаційної безпеки Національного університету охорони здоров'я України імені П.Л. Шупика, Київ, Україна.
Поштова адреса: Україна, 04112, Київ, вул. Дорогожицька, 9.
E-mail: sherbina2708@gmail.com;
ORCID: 0000-0001-9987-1014.

ISSN print 2414-4517, ISSN online 2710-1487, https://ecm.knmu.edu.ua, ecm.journal@knmu.edu.ua

*Гордійчук Прокіп Іванович* – доктор медичних наук, професор, завідувач кафедри онкології Національного університету охорони здоров'я України імені П.Л. Шупика, Київ, Україна.
Поштова адреса: Україна, 04112, Київ, вул. Дорогожицька, 9.
E-mail: p_gordijchuk@ukr.net
ORCID: 0000-0003-2031-8772.

*Пономарьова Ольга Володимирівна* – кандидат медичних наук, доцент, доцент кафедри онкології Національного університету охорони здоров'я України імені П.Л. Шупика, Київ, Україна.
Поштова адреса: Україна, 04112, Київ, вул. Дорогожицька, 9.
E-mail: pola.pola59@gmail.com;
ORCID: 0000-0002-2466-3277.

*Сорокін Богдан Вікторович* – доктор медичних наук, професор, професор кафедри онкології Національного університету охорони здоров'я України імені П.Л. Шупика, Київ, Україна.
Поштова адреса: Україна, 04112, Київ, вул. Дорогожицька, 9.
E-mail: viktorovichbogdan50@gmail.com
ORCID: 0000-0003-3083-4922.

*Король Павло Олександрович* – доктор медичних наук, професор, завідувач кафедри ядерної медицини, радіаційної онкології та радіаційної безпеки Національного університету охорони здоров'я України імені П.Л. Шупика, Київ, Україна.
Поштова адреса: Україна, 04112, Київ, вул. Дорогожицька, 9.
E-mail: p.korol@online.ua
ORCID: 0000-0003-0231-0021.

*Гордійчук Микола Прокопович* – доктор філософії, асистент кафедри онкології Національного університету охорони здоров'я України імені П.Л. Шупика, Київ, Україна.
Поштова адреса: Україна, 04112, Київ, вул. Дорогожицька, 9.
E-mail: gordiichuk.doc@gmail.com.
ORCID: 0000-0002-5212-4166.